

**Клинические рекомендации
по ведению и терапии новорожденных
с нарушением полового развития**

Коллектив авторов:

Д. О. Иванов, Т. К. Мавропуло

Оглавление

Методология	4
Некоторые исторические вехи	7
Определение	9
Частота патологии	9
Развитие репродуктивной системы	10
Определение психосексуального развития	18
Причины нарушения половой дифференцировки	19
Клиническая оценка	24
Оптимальное ведение пациентов	26
Обследование новорожденного при подозрении на НПП	29
Классификация НПП	38
Проблемы выбора пола у новорожденных	47
Список литературы	53

Список сокращений

АД — артериальное давление

ВГКН — врожденную гиперплазию надпочечников

КТ — компьютерная томография

ЛГ — лютеинизирующий гормон

МРТ — магнитно-резонансная томография

НГ — неделя гестации

НПР — нарушение полового развития

УЗИ — ультразвуковое исследование

Методология

Методы, использованные для сбора/селекции доказательств: поиск в электронных базах данных.

Описание методов, использованных для сбора/селекции доказательств: доказательной базой для рекомендаций являются публикации, вошедшие в Кокрейновскую библиотеку, базы данных MEDLINE и EMBASE. Глубина поиска составляла 15–60 лет.

Методы, использованные для оценки качества и силы доказательств:

- Консенсус экспертов.
- Оценка значимости в соответствии с рейтинговой схемой (табл. 1–2).

Рейтинговая схема для оценки уровней доказательности рекомендаций представлена в таблице 1.

Таблица 1

Рейтинговая схема для оценки уровней доказательств

1++	Метаанализы высокого качества, систематические обзоры РКИ*, или РКИ с очень низким риском систематических ошибок
1+	Качественно проведенные метаанализы, систематические обзоры РКИ с низким риском системных ошибок
1–	Метаанализы, систематические обзоры РКИ с высоким риском системных ошибок
2++	Высококачественные систематические обзоры исследований случай-контроль или когортных исследований. Высококачественные обзоры исследований случай-контроль или когортных исследований с очень низким риском эффектов смешивания или систематических ошибок и средней вероятностью причинной взаимосвязи

2+	Хорошо проведенные исследования случай-контроль или когортные исследования со средним риском эффектов смешивания или систематических ошибок и средней вероятностью причинной взаимосвязи
2–	Исследования случай-контроль или когортные исследования с высоким риском эффектов смешивания или систематических ошибок и средней вероятностью причинной взаимосвязи
3	Неаналитические исследования, например описания отдельных клинических случаев, серии случаев
4	Мнение эксперта
* РКИ — рандомизированные контролируемые исследования	

Методы, использованные для анализа доказательств:

- обзоры опубликованных метаанализов;
- систематические обзоры с таблицами доказательств.

Описание методов, использованных для анализа доказательств

При отборе публикаций, как потенциальных источников доказательств, использованная в каждом исследовании методология изучается для того, чтобы убедиться в ее валидности. Результат изучения влияет на уровень доказательств, присваиваемый публикации, что, в свою очередь, влияет на силу вытекающих из нее рекомендаций.

Методологическое изучение базируется на нескольких ключевых вопросах, которые сфокусированы на тех особенностях дизайна исследования, которые оказывают существенное влияние на валидность результатов и выводов. Эти ключевые вопросы могут варьировать в зависимости от типов исследований и применяемых вопросников, используемых для стандартизации процесса оценки публикаций.

На процессе оценки, несомненно, может сказываться и субъективный фактор. Для минимизации потенциальных ошибок каждое исследование оценивалось независимо, т. е. по меньшей мере двумя независимыми членами рабочей группы. Какие-либо различия в оценках обсуждались уже всей группой в полном составе. При невозможности достижения консенсуса, привлекался независимый эксперт.

Таблицы доказательств заполнялись членами рабочей группы.

Методы, использованные для формулирования рекомендаций: консенсус экспертов.

Рейтинговая схема оценки степени обоснованности («силы») рекомендаций представлена в таблице 2.

Таблица 2

Рейтинговая схема оценки силы рекомендаций

A	Не менее одного метаанализа, систематического обзора или РКИ, оцененного как 1++ и непосредственно применимого к целевой популяции; или доказательная база, состоящая преимущественно из исследований, оцененных как 1+, непосредственно применимых к целевой популяции и демонстрирующих одинаковые результаты
---	---

В	Доказательная база, включающая исследования, оцененные как 2++, непосредственно применимые к целевой популяции и демонстрирующие одинаковые результаты; или экстраполированные данные исследований, оцененных как 1++ или 1+
С	Доказательная база, включающая исследования, оцененные как 2+, непосредственно применимые к целевой популяции и демонстрирующие одинаковые результаты; или экстраполированные данные исследований, оцененных как 2++
D	Уровень доказательности 3 или 4; или экстраполированные данные исследований, оцененных как 2+

Индикаторы доброкачественной практики Good Practice Points — GPPs):

рекомендуемая доброкачественная практика базируется на клиническом опыте рабочей группы по разработке рекомендаций.

Экономический анализ

При наличии отечественных данных по эффективности затрат на анализируемые вмешательства в рекомендованных для селекции/сбора доказательств базах данных, они учитывались при принятии решения о возможности рекомендовать их использование в клинической практике.

Анализ стоимости не проводился и публикации по фармакоэкономике не анализировались

Методы валидации рекомендаций:

- внешняя экспертная оценка;
- внутренняя экспертная оценка.

Описание метода валидации рекомендаций

Настоящие рекомендации в предварительной версии были рецензированы независимыми экспертами, которых попросили прокомментировать, прежде всего, то, насколько интерпретация доказательств, лежащих в основе рекомендаций, доступна для понимания.

Получены комментарии со стороны врачей первичного звена и участковых терапевтов из нескольких регионов РФ (гг. Москва, Санкт-Петербург, Ростов, Краснодар, Нальчик, Московская область, Ленинградская область, Ставрополь, Ярославль, Якутск, Хабаровск, Казань, Челябинск и др.) в отношении доходчивости изложения рекомендаций и оценки важности рекомендаций, как рабочего инструмента повседневной практики.

Предварительная версия была также направлена рецензенту, не имеющему медицинского образования, для получения комментариев, с точки зрения перспектив пациентов.

Комментарии, полученные от экспертов, тщательно систематизировались и обсуждались председателем и членами рабочей группы. Каждый пункт обсуждался, и вносимые в результате этого изменения в рекомендации регистрировались. Если же изменения не вносились, то регистрировались причины отказа от внесения изменений.

Консультация и экспертная оценка

Предварительные версии были размещены для обсуждения в сети Интернет для того, чтобы широкий круг лиц имел возможность принять участие в обсуждении и совершенствовании рекомендаций. Дополнения утверждены на заседании Профильной комиссии.

Проект рекомендаций был рецензирован также независимыми экспертами, которых попросили прокомментировать, прежде всего, доходчивость и точность интерпретации доказательной базы, лежащей в основе рекомендаций.

Рабочая группа

Для окончательной редакции и контроля качества рекомендации были повторно проанализированы членами рабочей группы, которые пришли к заключению, что все замечания и комментарии экспертов приняты во внимание, риск систематических ошибок при разработке рекомендаций сведен к минимуму.

Основные рекомендации

Силы рекомендаций (A-D), уровни доказательств (1++, 1+, 1-, 2++, 2+, 2-, 3, 4) и индикаторы доброкачественной практики — good practice points (GPPs) приводятся в ходе изложения текста рекомендаций.

Некоторые исторические вехи

На протяжении многих веков пациенты с неопределенной половой принадлежностью (дифференцировкой) находились вне пределов компетенции врачей. Семьи, где рождались дети с двойственным строением наружных половых органов, старались ограничить их взаимодействие со сверстниками, избегали обращения к специалистам. Социальный конфликт пациентов определялся аномальным анатомическим строением наружных половых органов, гормональной недостаточностью, невозможностью воспроизводства потомства, что вело к формированию тяжелых психологических расстройств. Первое упоминание о случаях гермафродитизма может быть найдено у Аристотеля (384–322 годы до н. э.). «Гермафродитизм» — дословно переводится как «двуполость», мифологический сын богов Гермеса и Афродиты, Гермафродит, обладал признаками и мужского, и женского пола [1–3].

Первое полное описание «гермафродитизма» и возможное хирургическое лечение данных пациентов дано у Пауля с Эгины. Он ссылается на Леонидаса из Александрии (II век н. э.) и утверждает, что это очень унизительный дефект для обоих полов. Определение Пауля и его описание хирургического лечения перешло к арабским врачам. Оно было дословно переведено Аббасом (930–994 гг.). Авиценна по этому поводу писал: «Гермафродит не имеет ни женских, ни мужских половых органов. Тем не менее некоторые из них имеют и женские, и мужские половые органы, но одни из них более скрытые и недоразвитые, нежели другие, и наоборот... Лечение заключается в иссечении более скрытых гениталий и лечении раны». Как указывает S. Musitelli (2004) эти постулаты передавались от хирурга к хирургу (от Брунуса с Калабрии (XIII век) к Ланфранкусу из Милана (умер в 1315 году), Гайю Д'Альяку (1300–1368 гг.) и Пьетру Дель'Аргелатту (умер в 1423 году)) [1].

В середине 70-х годов XVI века Амбруаз Паре, знаменитый французский хирург, приступил к изданию общего свода своих работ, в который вошел трактат «О монстрах». Проблема появления гермафродитов также находит свое место в трактате. По мнению Паре, они рождаются из-за того, что при зачатии было поровну мужского и женского семени (формообразующая сила создает по подобию). Из нескольких разновидностей гермафродитов Паре особенно подробно описывает тех, у которых хорошо сформированы анатомические признаки обоих полов [4].

Термин «псевдогермафродитизм» был предложен Эдвином Клебсом в 1876 году, задолго до того как, генетическая роль X и Y хромосомы, а также социальные компоненты гендерной идентичности были описаны.

М. А. Жуковский и соавт. (1989), рассматривая истинный гермафродитизм, также указывают, что он был впервые описан в 1876 г. Термин «интерсексуальность» был внедрен в мировую практику Ричардом Гольдшмидтом в 1923 году [4, 5].

Тестикулярная феминизация (синдром тестикулярной феминизации; ложный мужской гермафродитизм, гиноидная форма; ложный мужской гермафродитизм у больных с женскими наружными гениталиями; «безволосая псевдоженщина»; «феминизирующиеся лабиальные яички») была впервые описана в 1817 г. E. Steglehner (при вскрытии трупа 23-летней женщины были найдены яички, а матка и придатки отсутствовали), а в 1893 г. — С. И. Благоволиным. Описание дифференциального диагноза тестикулярной феминизации с другими формами мужского псевдогермафродитизма принадлежит A. Goldberg, T. Maxwell (1948). Заболевание тщательно было изучено в 1953 г. F. Morris. Этот же автор предложил термин «тестикулярная феминизация». В 1957 г. A. Prader, в 1958 г. M. Grumbach, J. Barr выделили полную и неполную формы тестикулярной феминизации [4, 5].

«Чистая» дисгенезия гонад (синдром Свайера) была впервые описана Sawyer в 1955 г. [4, 5].

В 1953 г. впервые было проведено изучение полового хроматина у пациентов с клиническими признаками гермафродитизма. В результате этих исследований разработан новый диагностический клинико-лабораторный тест. Первоначально для определения полового хроматина применяли биопсию кожи, но вскоре был описан метод его определения по мазкам, полученным из ротовой полости [4, 5].

Первые попытки систематизировать патологию полового развития опирались на данные общеклинического обследования больных, имеющих указанную патологию. Так, классификация 1873 года предлагала подразделять гермафродитов на «наружных» и «внутренних». Наибольшее распространение получила классификация, предложенная Уилкинсом в 1963 году. Он классифицировал всех больных, имеющих признаки гермафродитизма на «истинных» и «ложных». В 1950-е годы проведение масштабных исследований у больных, имеющих врожденную гиперплазию надпочечников (ВГКН), синдром андрогенной нечувствительности, смешанную дисгенезию гонад, другие аномалии, открытие кортизона, гормональных тестов и кариотипирования позволило более уверенно устанавливать диагноз в младенчестве и прогнозировать будущее развитие ребенка. Хирурги начали разрабатывать методы коррекции аномалии половых органов [4–6].

J. Money et al. предположили, что наиболее существенные аспекты половой принадлежности формируются скорее в процессе воспитания, нежели под действием регуляторных биологических механизмов. В результате проведенных ими исследований, стало понятно, что определение пола у пациента в трудных для диагностики случаях должно базироваться не только на строении наружных половых органов, но и на строении внутренних половых органов, ожидаемом ответе на тестостерон и потенциальной способности к деторождению (цит. по [6]).

С развитием цитогенетической и молекулярной диагностики был сделан следующий шаг в понимании этиологии и патогенеза заболеваний, приводящих к нарушению полового развития. С возникновением детской пластической хирургии появилась возможность ранней феминизирующей и маскулинизирующей коррекции наружных половых органов с последующим воспитанием ребенка в едином гражданском и фенотипическом поле. Наконец, были расширены возможности гормонотерапии, обеспечивающей формирование вторичных половых признаков и социальное поведение пациентов согласно выбранному полу. Многие аспекты как медицинского, так и социального сопровождения детей, имеющих нарушения полового развития коренным образом изменились в последние десятилетия [4, 6, 7].

В августе 2006 г. «Европейским обществом детской эндокринологии», а также «Детским Эндокринным обществом имени Лаусона Вилкинсона» был принят консенсус по оказанию помощи детям, имеющим неопределенность пола. В основу разработки консенсуса была положена новая номенклатура и классификация заболеваний, сопровождающихся интерсексуальным строением наружных половых органов. Было предложено отказаться от термина «гермафродитизм», как этически неприемлемого. Номенклатура и классификация заболеваний была построена с учетом генетических и морфологических основ патологии пола [6, 8, 9].

Определение

Термины «нарушение полового развития» (НПР, disorders of sex development, DSD) или «нарушение половой дифференцировки», «нарушение формирования пола» в настоящее время считаются более правильными, чем термины «неопределенные гениталии», «псевдогермафродитизм», «гермафродитизм», «интерсексуальные гениталии», «инверсия пола». Они используются для обозначения тех «врожденных нарушений, при которых хромосомное, гонадное или анатомическое развитие атипично» (врожденные аномалии половых органов — Q50–Q56) (табл. 1). Считается, что ранее употреблявшиеся термины воспринимаются как потенциально уничижительные для пациентов и могут ввести в заблуждение врачей и родителей [10, 11].

Таблица 1

Предлагаемые изменения номенклатуры [10]

Ранее используемые термины	Предложенные
Интерсексуальные гениталии	НПР
Мужской псевдогермафродитизм	46, XY — НПР
Недостаточная вирилизация XY-мужского пола	
Недостаточная маскулинизация XY-мужского пола	
Женский псевдогермафродитизм	46, XX — НПР
Избыточная вирилизация XX-женского пола	
Маскулинизация XX-женского пола	
Истинный гермафродитизм	Овотестикулярное НПР
XX-мужской пол или XX-изменение пола	46, XX тестикулярные НПР
XY-изменение пола	46, XY полная дисгенезия гонад
Пациенты с аномалией половых хромосом и интерсексуальным строением наружных гениталий объединены в группу — аномалии половых хромосом — НПР.	

Частота патологии

НПР встречаются с частотой 1 случай на 4500 живорожденных детей. Врожденная дисфункция надпочечников является наиболее распространенной причиной. Смешанная дисгенезия гонад является второй наиболее распространенной причиной НПР. НПР выявляют у 50 % детей с гипоспадией и односторонним или двусторонним крипторхизмом [10].

Лишь примерно у 20 % детей, имеющих НПР, определяют конкретный генетический дефект. У большинства новорожденных, имеющих нормальный набор хромосом (46, XX) и признаки вирилизации, обнаруживаются проявления ВГКН. С другой стороны, только у половины детей, имеющих 46, XY и признаки НПР, будет установлен окончательный диагноз [10, 12]. По нашему убеждению, врач, сталкивающийся с детьми, имеющими нарушения полового развития, должен отчетливо представлять себе основные этапы эмбриогенеза. В главе 1 мы их частично коснулись. Ниже представим более подробную информацию, связанную с развитием репродуктивной системы в эмбриогенезе.

Развитие репродуктивной системы

Процесс дифференциации гонад и гениталий представлен нами в таблицах 2, 3. Таблицы составлены по сводным литературным данным.

Как видно из данных, представленных в таблицах 2, 3 [10, 11, 13–19]:

Таблица 2

Формирование внутренних половых органов [10, 11, 13–19]

Возраст после зачатия	Основные элементы морфологического развития	Функциональное созревание	Пороки развития, которые возникают в это время
19 сут	Примордиальные зародышевые клетки мигрируют к генитальному гребню. На 3-й неделе эмбриогенеза в стенке желточного мешка образуются первичные половые клетки — предшественники оогониев и сперматогониев	—	—
30 сут	Вольфов проток открывается в клоаку	—	—
34 сут	На 4-й НГ на медиальных поверхностях первичных почек появляются утолщения — половые тяжи. Это зачатки половых желез, состоящие из мезенхимных клеток первичной почки и покрытые целомическим эпителием. Генитальный гребень образует недифференцированные гонады. Первоначально половые тяжи у эмбрионов мужского и женского пола не различаются (индифферентные половые железы)	—	—
38 сут	Мюллеровы протоки. Вростание целомического эпителия внутрь половых валиков в виде	Первичные половые клетки стимулируют пролиферацию и дифференцировку	Ситуация — кариотипы первичных половых клеток и соматических клеток половых тяжей не

	<p>половых тяжей. К 4-й неделе эмбриогенеза рядом с половыми тяжами из мезодермы образуются парные вольфовы (мезонефральные) протоки, а к 5-й неделе латерально от них формируются мюллеровы (парамезонефральные) протоки. На 5–6-й неделе эмбриогенеза первичные половые клетки перемещаются из желточного мешка в половые тяжи. Они мигрируют по кровеносным сосудам и мезенхиме брыжейки задней кишки. С этого момента начинается становление гонадного пола</p>	<p>мезенхимных клеток и клеток целомического эпителия в половых тяжах. В результате индифферентные половые железы превращаются в яички или яичники и отшнуровываются от первичных почек. В норме половые тяжи дифференцируются в яичники, если они заселяются первичными половыми клетками с кариотипом 46,XX, и в яички — если они заселяются клетками с кариотипом 46,XY</p>	<p>совпадают (например, клетка 46,XX мигрирует в половой тяж, образованный клетками 46,XY). Первичные половые клетки обычно погибают, и формируется «стерильное» яичко, не содержащее половых клеток. Однако бывают случаи, когда первичные половые клетки выживают.</p>
38 сут	<p>На 6–7-й НГ из целомического эпителия полового тяжа формируется корковое вещество яичка. Впоследствии поверхностный слой клеток коркового вещества превращается в белочную оболочку яичка. От внутреннего слоя коркового вещества в мезенхимную строму железы вырастают половые шнуры. Они состоят преимущественно из эпителиальных (соматических) клеток, между которыми залегают первичные половые клетки. Половые шнуры вместе с мезенхимной стромой образуют мозговое вещество яичка. Появляется мюллеров</p>	<p>Превращение половых тяжей в яички определяется геном <i>SRY</i> (sex-determining region Y), локализованным на Y-хромосоме. Ген <i>SRY</i> кодирует фактор развития яичка. Этот ДНК-связывающий белок индуцирует транскрипцию других генов, направляющих дифференцировку яичек</p>	<p>Тогда яичко содержит только половые клетки с кариотипом 46,XX. Возможен и обратный вариант. Первичные половые клетки 46,XY могут индуцировать гены, которые направляют дифференцировку соматических клеток 46,XX в половых тяжах по пути формирования яичка</p>

	проток		
44 сут	Эпителиальные тяжи в яичке. На 7-й неделе эмбриогенеза яичники отделяются от первичных почек. Из целомического эпителия полового тяжа вглубь мезенхимной стромы вырастают короткие половые шнуры, содержащие первичные половые клетки. Первичные половые клетки размножаются и превращаются в оогонии	В эпителиальных клетках усиливается экспрессия гена <i>SRY</i> , локализованного на Y-хромосоме (в результате корковое вещество дегенерирует (остается только белочная оболочка), а половые шнуры превращаются в извитые семенные канальцы, эпителиальные клетки половых шнуров дифференцируются в клетки Сертоли, а мезенхимные клетки мозгового вещества — в клетки Лейдига)	—
55 сут	Белочная оболочка яичка. Интерстициальные клетки яичка	—	—
7,5 НГ	Начинается заселение надпочечников хромаффинными клетками	—	—
9 НГ	Дифференцировка мюллеровых протоков. Если рядом с мюллеровым протоком находится нормальное яичко, то этот проток на 9–10-й неделе эмбриогенеза дегенерирует. Дегенерация обусловлена фактором регрессии мюллеровых протоков	К 9-й неделе эмбриогенеза клетки Сертоли начинают секретировать фактор регрессии мюллеровых протоков (в ином случае мюллеров проток стал бы маткой, фаллопиевыми трубами, верхней частью влагалища), а клетки Лейдига — тестостерон (ускоряет развитие вольфового	Если продукция или действие фактора регрессии мюллеровых протоков нарушены или если рядом с мюллеровым протоком находится яичник, то из этого протока формируются маточная труба, половина тела матки (которая позже срастается с противоположной половиной) и верхние две трети влагалища. При дисгенезии яичников формирование

		протока, приводит к образованию vas deferens, семенных пузырьков и придатков яичек)	производных мюллеровых протоков не нарушается
11 НГ	Сращение лабиоскротальных выступов. Закрывание срединного шва. Закрывание уретрального углубления. Завершается регрессия мюллеровых структур	–	–
12 НГ	Клетки Лейдига в яичках. Примордиальные фолликулы в яичниках Ацидофильные гранулы в клетках аденогипофиза.	–	–
14 НГ	Дифференцировка вольфовых протоков. Если рядом с вольфовым протоком находится нормальное яичко, то между 9-й и 14-й неделями из этого протока формируются придаток яичка, семявыносящий проток, семенной пузырек и семявыбрасывающий проток	–	Тестостерон не диффундирует на противоположную сторону зародыша и потому действует только на ближний к яичку вольфов проток. Если же рядом с вольфовым протоком находится яичник или если яичко не секретировать тестостерон, этот проток дегенерирует
16 НГ	Базофильные гранулы в клетках аденогипофиза	–	–
20 НГ	На 17–20-й неделе эмбриогенеза окончательно формируется структура яичников. Фолликулы на разных стадиях созревания образуют корковое вещество яичника. У новорожденной девочки имеется около 1 млн фолликулов. Часть фолликулов подвергается атрезии, так что к моменту наступления менархе в яичниках остается 400 000 фолликулов.	К 5–6-му месяцу эмбриогенеза образуется около 7 млн оогониев. Около 15 % оогониев превращается (без деления) в ооциты I порядка, а остальные дегенерируют. Ооциты I порядка вступают в 1-е деление мейоза, которое блокируется на стадии профазы. Одновременно	В отличие от яичка, яичники могут дедифференцироваться и превращаться в соединительнотканые тяжевидные образования. Возможные причины дедифференцировки яичников: а.) Из оогониев не образуются ооциты I порядка б.) Ооциты I порядка не способны к мейотическому делению (например, при анеуплоидии или

	<p>Мозговое вещество состоит из соединительной ткани, в которой проходят кровеносные сосуды и нервы</p>	<p>происходит расчленение половых шнуров, и образуются примордиальные фолликулы. Каждый примордиальный фолликул содержит ооцит I порядка, покрытый одним слоем эпителиальных клеток. Затем начинается созревание фолликулов: вокруг ооцита образуется прозрачная оболочка (zona pellucida); эпителиальные клетки разрастаются и формируют многослойный эпителий — гранулярный слой (zona granulosa). В дальнейшем у фолликула появляется внешняя оболочка (theca folliculi), образованная мезенхимными клетками и плотной соединительной тканью. Мейотическое деление ооцита I порядка возобновляется только в зрелых (преовуляторных) фолликулах под влиянием ЛГ</p>	<p>хромосомных aberrациях). Вероятно, именно так развиваются тяжевидные гонады у девочек с синдромом Тернера (кариотипы 45,X или 46,X[delXp-]). в.) Вокруг ооцитов не формируются фолликулы</p>
22 НГ	Под влиянием тестостерона первичные половые клетки в извитых семенных канальцах	—	—

	дифференцируются в сперматогонии (это происходит после 22-й недели)		
24 НГ	Сокращение числа клеток Лейдига	–	–
28 НГ	Опускание яичек	–	Кисты яичников
1-й год жизни и далее	Периодические выбросы эстрогенов. Дегенерация фетальной зоны коры надпочечников	–	–

Таблица 3

Формирование наружных половых органов [10, 11, 13–19]

Возраст после зачатия	Основные элементы морфологического развития	Пороки развития, которые возникают в это время
3 НГ	К 3-й неделе эмбриогенеза формируется клоакальная мембрана, перекрывающая заднюю кишку. Спереди от нее образуется непарный половой бугорок, латерально — две половые складки	Экстрофия мочевого пузыря в сочетании с пороками развития производных мюллеровых и вольфовых протоков (30 сут — нарушается вращение подпупочной мезенхимы в клоакальную мембрану)
6 НГ	К 6-й неделе клоакальная мембрана разделяется на мочеполовую и заднепроходную мембраны	–
7 НГ	В норме у плодов мужского пола под действием тестостерона яичек происходит увеличение полового бугорка и срастание мочеполовых складок в губчатые тела полового члена и губчатую часть мочеиспускательного канала, а губно-мошоночных складок — в мошонку. До 8-й недели внутриутробного развития наружные половые органы у плодов любого пола женские и в отсутствие андрогенной стимуляции таковыми и остаются	–
8 НГ	К 8-й неделе клоакальная мембрана превращается в мочеполовую бороздку спереди и заднепроходно-прямокишечный канал сзади. Половые складки разделяются на 2 пары складок: мочеполовые складки, расположенные	Нарушения на этом этапе развития приводят к атрезии заднего прохода, к экстрофии мочевого

	<p>медиально и окружающие мочеполовую бороздку и губно-мошоночные складки, расположенные латерально. Все эти события происходят до формирования половых желез и не регулируются гормонами</p>	<p>пузыря или формированию врожденной клоаки, к транспозиции полового члена и мошонки (половой бугорок формируется каудальнее половых складок), к агенезии полового члена. Такие аномалии обычно обусловлены нарушениями ранних этапов эмбриогенеза, а не нарушениями генетического и гонадного пола или секреции половых гормонов</p>	
8–11 НГ	<p>Различия мужских и женских наружных половых органов появляются после 8-й недели эмбриогенеза. Направление развития наружных половых органов определяется половыми гормонами, прежде всего тестостероном. У плода мужского пола тестостерон, образующийся в яичках, с кровью достигает полового бугорка, где превращается ферментом 5-альфа-редуктазой в дигидротестостерон. У плода женского пола уровни тестостерона в крови в норме очень низкие. Поэтому индифферентные наружные половые органы, сформировавшиеся к 8-й неделе эмбриогенеза, в дальнейшем подвергаются лишь незначительным изменениям. Половой бугорок превращается в клитор, который может увеличиваться под действием андрогенов не только во внутриутробном периоде, но и после рождения</p>	<p>Двурогая матка (нарушение срастания нижней части мюллеровых протоков — 10 нед.)</p>	
12–14 НГ	<p>У плода мужского пола мочеполовая бороздка смещается вперед, ее края (мочеполовые складки) срастаются, и к 12-й неделе формируется губчатая часть мочеиспускательного канала. Губно-мошоночные складки срастаются в каудальном направлении, образуя мошонку</p>	<p>У плода женского пола мочеполовые складки остаются на прежнем месте и образуют малые половые губы. Губно-мошоночные складки увеличиваются, не смещаясь, и превращаются в большие половые губы, а мочеполовая бороздка остается</p>	<p>Гипоспадия (нарушение срастания мочеполовых складок — 12 НГ). Избыток андрогенов на разных сроках эмбриогенеза приводит к разным аномалиям: до 14-й недели он вызывает гипертрофию клитора, увеличение больших половых</p>

		открытой, образуя преддверие влагалища. Положение наружного отверстия мочеиспускательного канала определяется к 14-й неделе эмбриогенеза. На более поздних сроках эмбриогенеза андрогены уже не способны вызывать срастание губно-мошоночных складок и смещение мочеполовых складок вперед	губ и их срастание (тогда они напоминают мошонку) и атрезию влагалища; после 14-й недели — только гипертрофию клитора
16 НГ	Формирование губчатой части мочеиспускательного канала заканчивается к 4-му месяцу эмбриогенеза, когда эктодерма полового члена инвагинирует в просвет мочеиспускательного канала	–	Этот процесс нарушается при недостатке тестостерона и дигидротестостерона или избытке антагонистов андрогенов (прогестерона)
28 НГ	Опускание яичек	–	Крипторхизм

Половая дифференциация у плода начинается в 6–7 недель беременности. В эти сроки плод имеет как женские (мюллеровы), так и мужские (вольфовы) половые пути. Из мюллеровых протоков развиваются маточные трубы, матка и верхняя часть влагалища. Из вольфовых протоков развиваются семявыносящие протоки, придатки и семенные пузырьки. «По умолчанию» путь бипотенциальных гонад и внутренних структур — развитие по женскому типу. Под действием специфического гена *SRY* (кодирует фактор, определяющий функции яичков), расположенного на коротком плече Y-хромосомы, у плодов мужского пола активируется каскад событий, завершающийся дифференциацией гонад в яичко (формирование гонадного пола). Два ключевых гормона производятся яичками: тестостерон (вырабатывается клетками Лейдига и ускоряет рост вольфовых протоков) и мюллерова ингибирующая субстанция или антимюллеров гормон, фактор регрессии мюллеровых протоков. Антимюллеров гормон выделяется сертолиевыми клетками и вызывает регрессию мюллеровых протоков. При его отсутствии, из мюллеровых протоков формируются матка, фаллопиевы трубы и верхняя часть влагалища. Недостаточное развитие яичка может быть обусловлено односторонним сохранением мюллеровой структуры и регрессией вольфовой структуры.

Производство тестостерона яичками изначально обусловлено действием человеческого плацентарного хорионического гонадотропина, после завершения первого триместра беременности — гонадотропинами гипофиза плода, действующими через рецепторы лютеинизирующего гормона. Местное превращение тестостерона в дигидротестостерон под действием фермента 5-альфа-редуктазы (который в высоких

концентрациях имеется в оболочках гениталий) приводит к маскулинизации полового бугорка, слиянию лабиоскrotальных складок, формированию мошонки и полового члена (критические события, происходящие в первом триместре).

Для формирования нормальных внутренних и внешних мужских гениталий необходимо наличие функциональных рецепторов к андрогенам в тканях-мишенях. У плодов женского пола лабиоскrotальные складки остаются несоединенными, и клитор не увеличивается без влияния дигидротестостерона.

Отсутствие влияний тестостерона и антимюллерова гормона приводит к инволюции вольфовых протоков и дифференциации мюллеровых протоков в женские внутренние половые органы.

Обе X-хромосомы необходимы для нормального развития, дифференцирования и функционирования яичников. У женщин, имеющих одну X-хромосому (синдром Шерешевского-Тернера), обнаруживают аномальную половую дифференциацию. У пациентов с синдромом Шерешевского-Тернера гонады представлены соединительнотканными тяжами.

Фенотипический пол определяется в конце первого триместра беременности. После первого триместра беременности внутренние половые органы не реагируют на гормональную стимуляцию. Наружные половые органы уже сформированы (за исключением продолжающегося реагирования полового члена на андрогены). Если на девочку на протяжении первого триместра влияет избыток андрогенов, ее клитор и лабиоскrotальные складки будут вирилизированы. Влияние тестостерона во время второго и третьего триместра приводит к увеличению клитора, потемнению и погрубению лабиоскrotальных складок, но не к слиянию половых губ.

Во втором и третьем триместре увеличение полового члена и созревание мошонки зависят от тестикулярных андрогенов, которые стимулируются гонадотропином гипофиза плода. Эндогенный гормон роста также способствует росту полового члена. Высокая внутриутробная концентрация тестостерона может влиять на мозг, определяя дальнейшее поведение и формирование гендерной идентификации.

Определение психосексуального развития

Психосексуальное развитие традиционно понимается как три компонента:

- «гендерная идентификация» или само-представление человеком себя в роли мужчины или женщины;
- «гендерная роль» (типичное для пола поведение), описывающая психологические характеристики — половой диморфизм в общей популяции, например, предпочтение игрушек или физическая агрессия;
- «сексуальная ориентация» или направление эротического интереса (гетеросексуальные, бисексуальные, гомосексуальные).

На психосексуальное развитие влияет множество факторов, таких как воздействие андрогенов, генов половых хромосом, структур мозга, а также социальных и семейных обстоятельств. У лиц с НПР чаще возникает гендерное недовольство или недовольство своей половой принадлежностью. Например, девочки, имеющие ВГКН, при тяжелом течении заболевания, обусловленном определенными мутациями, а соответственно, и более выраженной вирилизацией, чаще играют с игрушками для мальчиков. С пренатальным воздействием андрогенов связаны такие психологические характеристики, как материнский интерес и сексуальная ориентация.

Результаты исследований на грызунах показывают, что гены половых хромосом могут непосредственно влиять на структуры мозга и гендерное поведение. Половые различия в структурах головного мозга (лимбической системы, ядер гипоталамуса) были выявлены у разных видов животных. Взаимоотношения между структурными различиями головного мозга и различиями психосексуального развития не полностью изучены. Исследования пациентов, имеющих синдром полной нечувствительности к андрогенам, не позволили выявить поведенческую роль генов Y-хромосомы [7, 10, 12, 20].

Главная цель лечения детей с НПП и правильного выбора пола — избежать развития гендерной дисфории.

Причины нарушения половой дифференцировки

В момент оплодотворения определяется генетический пол зародыша (набор половых хромосом в зиготе). Генетический пол предопределяет становление гонадного пола (формирование мужских либо женских половых желез). В свою очередь, гонадный пол обуславливает становление фенотипического пола (формирование половых протоков и наружных половых органов по мужскому либо по женскому типу).

Половая дифференцировка может нарушаться на любом этапе. Причины нарушения половой дифференцировки по Н. Лавину (1999) представлены следующим образом.

А. Причины нарушений генетического пола [16]

1. Изменения числа или структуры половых хромосом. Например, классические варианты синдрома Клайнфельтера (кариотип 47,XXY) и синдрома Шерешевского–Тернера (кариотип 45,X) обусловлены нерасхождением половых хромосом в мейозе при гаметогенезе. Синдром Шерешевского–Тернера также может быть обусловлен делецией одной из X-хромосом (например, 46,X [delXp-]).
2. Мозаицизм по половым хромосомам (XX/XY). Такой мозаицизм обнаруживается у трети больных с истинным гермафродитизмом (овотестикулярным НПП).
3. Точечные мутации генов на хромосомах (например — мутации гена SRY на Y-хромосоме). Указанные мутации, представлены нами в таблице 4, составленной по сводным литературным данным.

Таблица 4

Гены, участвующие в формировании НПП [10, 21–23, 52]

Ген	Белок	Локализация	Наследование	Гонады	Мюллеровы структуры	Наружные половые органы	Фенотипические проявления
46, XY НПП							
Аномалии одного гена							
<i>WT1</i>	Транскрипционный фактор	11p13	AD	Дисгенетические яички	+ / –	По женскому типу или недифференцированные	Опухоль Вильмса, почечные аномалии, опухоли половых структур (WAGR, Denys-Drash и Frasier синдромы)
<i>SFI (NR5A1)</i>	Ядерный рецептор TF	9q33	AD/AR	Дисгенетические яички	+ / –	По женскому типу или недифференцированные	Более тяжелые фенотипические проявления включают первичную надпочечниковую недостаточность; умеренные — частичную дисгенезию гонад
<i>SRY</i>	TF	Yp11.3	Y	Дисгенетические яички или ovotestis	+ / –	По женскому типу или недифференцированные	–
<i>SOX9</i>	TF	17q24-25	AD	Дисгенетические яички или ovotestis	+ / –	По женскому типу или недифференцированные	Камптомелическая дисплазия
<i>DHH</i>	Сигнальная молекула	12q13.1	AR	Дисгенетические яички	+	Женские	Тяжелые фенотипические проявления включают минифасцикулярну

							ю невропатию; в других случаях — изолированная дисгенезия гонад
<i>ATRX</i>	Геликаза	Xq13.3	X	Дисгенетические яички	–	По женскому типу, недифференцированные или мужские	α-талассемия, умственная отсталость
<i>ARX</i>	TF	Xp22.13	X	Дисгенетические яички	–	Недифференцированные	Лиссэнцефалия, эпилепсия, нестабильность температуры
Нарушения полового (тестикулярного) развития: хромосомные изменения с участием ключевых генов							
<i>DMRT1</i>	TF	9p24.3	Моносомные делеции	Дисгенетические яички	+ / –	По женскому типу или недифференцированные	Умственная отсталость
<i>DAX1 (NR0B1)</i>	Ядерный рецептор TF	Xp21.3	dupXp21	Дисгенез семенников и яичников	+ / –	По женскому типу или недифференцированные	–
<i>WNT4</i>	Сигнальная молекула	1p35	dup1p35	Дисгенетические яички	+	Недифференцированные	Умственная отсталость
Нарушения синтеза гормонов или их функции							
<i>LHGCR</i>	Рецептор G-белка	2p21	AR	Яички	–	По женскому типу или недифференцированные, или микропенис	Гипоплазия клеток Лейдига
<i>DHCR7</i>	Фермент	11q12-13	AR	Яички	–	Переменные	Синдром Смита-Лемли-Опитца: микроцефалия, короткий нос с открытыми вперед ноздрями, птоз, синдактилия второго-третьего пальцев, задержка роста, задержка нервно-психического развития, сердечные и висцеральные нарушения
<i>StAR</i>	Митохондриальный мембранный белок	8p11.2	AR	Яички	–	По женскому типу	ВДКН липоидная форма (первичная надпочечниковая недостаточность), нарушение пубертата
<i>CYP11A1</i>	Фермент	15q23-24	AR	Яички	–	По женскому типу или недифференцированные	ВДКН (первичная надпочечниковая недостаточность), нарушение пубертата
<i>HSD3B2</i>	Фермент	1p13.1	AR	Яички	–	Недифференцированные	ВДКН, первичная надпочечниковая недостаточность, частичная андрогенизация вызвана повышением уровня дегидроэпиандростерон-сульфата
<i>CYP17</i>	Фермент	10q24.3	AR	Яички	–	По женскому типу или недифференцированные, или микропенис	ВДКН, гипертензия вызвана повышением уровней кортикостерона и 11-

							дезоксикортикостерона (за исключением изолированной 17,20-лиазной недостаточности)
<i>POR</i> (P450 оксидоредуктаза)	Донор электронов СУР ферментов	7q11.2	AR	Яички	–	Мужские или недифференцированные	Смешанные проявления дефицитов 21-гидроксилазы, 17 α -гидроксилазы / 17,20-лиазы, ароматазы, иногда в сочетании с краниосиностозом (синдром Antley Bixler)
<i>HSD17B3</i>	Фермент	9q22	AR	Яички	–	По женскому типу или недифференцированные	Частичная андрогенизация в период полового созревания, повышено соотношение андростендион / тестостерон
<i>SRD5A2</i>	Фермент	2p23	AR	Яички	–	Недифференцированные или микропенис	Частичная андрогенизация в период полового созревания, повышено соотношение тестостерон / дигидротестостерон
Антимюллеров гормон	Сигнальная молекула	19p13.3-13.2	AR	Яички	+	Нормальные мужчины	Синдром персистирующего мюллерова протока;
Рецептор антимюллерова гормона	Серин-треонин киназа — трансмембранный рецептор	12q13	AR	Яички	+	Нормальные мужчины	наружные половые органы по мужскому типу, двусторонний крипторхизм
Рецептор андрогенов	Ядерный рецептор TF	Xq11-12	X	Яички	–	По женскому типу, недифференцированные, микропенис или нормальные мужские	Фенотипический спектр: от синдрома полной нечувствительности к андрогенам (женские наружные половые органы) и синдрома частичной нечувствительности к андрогенам (недифференцированные гениталии) до нормальных мужских гениталий / бесплодия
46, XX НПР							
Нарушения полового развития (развития яичников)							
<i>SRY</i>	TF	Yp11.3	Транслокация	Яички или ovotestis	–	Мужские или недифференцированные	–
<i>SOX9</i>	TF	17q24	dup17q24	Неопределенные	–	Мужские или недифференцированные	–
Избыток андрогенов							
<i>HSD3B2</i>	Фермент	1p13	AR	Яичник	+	Клииторомегалия	ВДКН, первичная надпочечниковая недостаточность, частичная андрогенизация вызванная избытком дегидроэпиандростерон-сульфата

<i>CYP21A2</i>	Фермент	6p21-23	AR	Яичник	+	Недифференцированные	ВДКН, фенотипический спектр от тяжелой сольтеряющей формы, связанной с надпочечниковой недостаточностью, до простой вирильной формы с компенсированной функцией надпочечников, повышение уровня 17-гидроксипрогестерона
<i>CYP11B1</i>	Фермент	8q21-22	AR	Яичник	+	Недифференцированные	ВДКН, гипертензия вызвана повышением уровней 11-деоксикортизола и 11-дезоксикортикостерона
<i>POR</i> (P450 оксидоредуктаза)	Донор электронов CYP ферментов	7q11.2	AR	Яичник	+	Недифференцированные	Смешанные проявления дефицитов 21-гидроксилазы, 17 α -гидроксилазы/17,20-лиазы, ароматазы, в сочетании с краниосиностозом (синдром Antley Bixler)
<i>CYP19</i>	Фермент	15q21	AR	Яичник	+	Недифференцированные	Материнская андрогенизация во время беременности, отсутствует развитие груди в период полового созревания (за исключением редких случаев)
Глюкокортикоидные рецепторы	Ядерный рецептор TF	5q31	AR	Яичник	+	Недифференцированные	Повышение уровней АКГ, 17-гидроксипрогестерона и кортизола; отрицательная дексаметазоновая проба (пациенты гетерозиготные по мутации CYP21)
Примечания: TF — транскрипционный фактор, AD — аутосомно-доминантное, AR — аутосомно-рецессивное, Y — Y-хромосома, X — X-хромосома, ВДКН — врожденная дисфункция коры надпочечников							

Б. Нарушения гонадного пола (табл.2, 3)

1. Дифференцировка половых желез справа и слева происходит независимо. Поэтому их гистологическое строение может различаться. В одном половом тяже могут одновременно формироваться разные половые железы. Например, истинные гермафродиты имеют с обеих сторон яичко и яичник в виде единого образования (овотестис), либо на одной стороне располагается яичко, а на другой — яичник.
2. В норме развитие яичек определяется геном *SRY*, локализованном на Y-хромосоме. Однако этот ген обнаруживают у некоторых больных с гонадным и фенотипическим мужским полом, не имеющих Y-хромосомы. Вероятно, в таких случаях ген *SRY* переносится на X-хромосому или на аутосому в результате транслокации. Яички могут формироваться и у больных с кариотипом 46,XX, не имеющих гена *SRY*.

Предполагают, что у таких больных имеются мутантные гены, направляющие дифференцировку половых тяжей в яички, а не в яичники.

3. На этапе миграции первичных половых клеток в половые тяжи могут возникать следующие аномалии:
 - а. Кариотипы первичных половых клеток и соматических клеток половых тяжей не совпадают (например, клетка 46,XX мигрирует в половой тяж, образованный клетками 46,XY). Первичные половые клетки обычно погибают, и формируется «стерильное» яичко, не содержащее половых клеток. Однако у некоторых больных при определенных условиях первичные половые клетки выживают. Тогда яичко содержит только половые клетки с кариотипом 46,XX.
 - б. Возможен и обратный вариант. Первичные половые клетки 46,XY могут индуцировать гены, направляющие дифференцировку соматических клеток 46,XX в половых тяжах по пути формирования яичка.
4. В отличие от яичка, яичники могут дедифференцироваться и превращаться в соединительнотканые тяжевидные образования. Возможные причины нарушений дифференцировки яичников:
 - а. Из оогониев не образуются ооциты I порядка.
 - б. Ооциты I порядка не способны к мейотическому делению (например, при анеуплоидии или хромосомных aberrациях). Вероятно, именно так развиваются тяжевидные гонады у девочек с синдромом Шерешевского–Тернера (кариотипы 45,X или 46,X [delXp-]).
 - в. Вокруг ооцитов не формируются фолликулы.
Таким образом, для развития яичника необходимо не только наличие нормальных X-хромосом в клетках половых тяжей, но и наличие нормальных ооцитов I порядка.
5. Вероятно, на дифференцировку половых желез влияют и другие, пока не известные факторы [16].

В. Развитие половых протоков (табл. 2 и 3)

1. Тестостерон не диффундирует на противоположную сторону зародыша и потому действует только на ближний к яичку вольфов проток. Если же рядом с вольфовым протоком находится яичник или если яичко не секретировало тестостерон, этот проток дегенерирует.
2. Если продукция или действие фактора регрессии мюллеровых протоков или мюллеровой ингибирующей субстанции нарушены, или если рядом с мюллеровым протоком находится яичник, то из этого протока формируются маточная труба, половина тела матки (которая позже срастается с противоположной половиной) и верхние две трети влагалища. Яичники не участвуют в дифференцировке мюллеровых протоков, поэтому при дисгенезии яичников формирование производных этих протоков не нарушается [16].

Г. Развитие наружных половых органов (табл. 2 и 3)

1. На 3–8-й НГ формируется клоакальная мембрана, перекрывающая заднюю кишку, образуется непарный половой бугорок, две половые складки. Клоакальная мембрана разделяется на мочеполовую и заднепроходную мембраны, а к 8-й неделе превращается в мочеполовую бороздку спереди и заднепроходно-прямокишечный канал сзади. Все эти события происходят до формирования половых желез и не регулируются гормонами. Нарушения на этом этапе развития приводят к атрезии заднего прохода, экстрофии мочевого пузыря или формированию врожденной клоаки, транспозиции полового члена и мошонки (когда половой бугорок формируется каудальнее половых складок), а также агенезии полового члена. Такие аномалии обычно обусловлены нарушениями ранних этапов эмбриогенеза, а не нарушениями генетического и гонадного пола или секреции половых гормонов.

2. Различия мужских и женских наружных половых органов появляются после 8-й недели эмбриогенеза:
 - а. Процесс формирования губчатой части мочеиспускательного канала (с 8-й НГ до 4-го месяца гестации) и мошонки нарушается при недостаточности тестостерона и дигидротестостерона или избытке антагонистов андрогенов (прогестерона).
 - б. У плода женского пола уровни тестостерона в крови в норме очень низкие. Поэтому индифферентные наружные половые органы, сформировавшиеся к 8-й неделе эмбриогенеза, в дальнейшем подвергаются лишь незначительным изменениям. Избыток андрогенов на разных сроках эмбриогенеза приводит к разным аномалиям: до 14-й недели он вызывает гипертрофию клитора, увеличение больших половых губ и их срастание (тогда они напоминают мошонку) и атрезию влагалища; после 14-й недели — только гипертрофию клитора [16].

Клиническая оценка

Большинство проявлений НПР очевидны в периоде новорожденности, а соответственно, выявляются при первичном осмотре.

Нормальный доношенный мальчик имеет длину полового члена не менее 2,5 см при измерении от ветвей лобковой кости до верхушки головки (рис. 1). Средние показатели длины полового члена у новорожденных мальчиков со сроком гестации 30 нед. — 2,5 см, 40 нед. — 3,5 см. Яички перемещаются в мошонку на протяжении последних 6 недель беременности. Объем яичка у доношенного новорожденного — в среднем 0,52 мл.

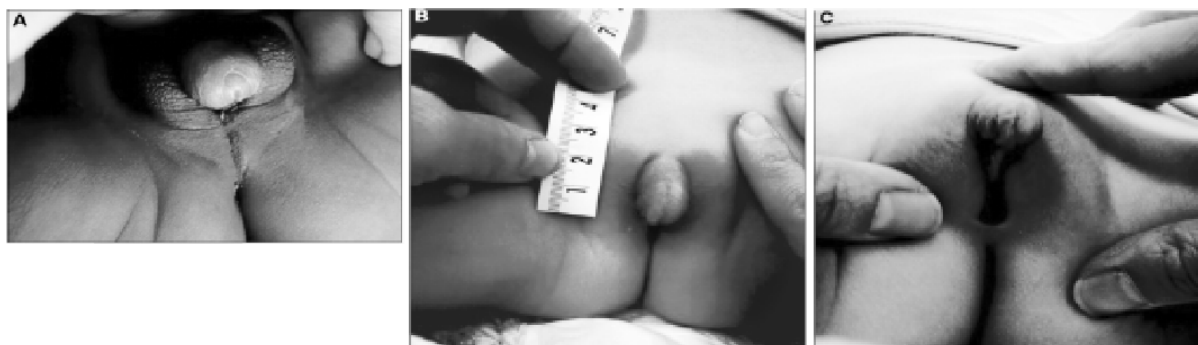

Рис. 1. Аномальное строение наружных гениталий [15]

А — Недостаточная вирилизация у мальчика (раздвоенная мошонка, гипоспадия). В и С — Вирилизация у девочки (клиторомегалия, мошонкообразные большие половые губы, мочеполовая пазуха)

Нормальная доношенная девочка имеет клитор шириной менее 6,0 мм. Средние показатели длины клитора для доношенных девочек — 4,0 мм, ширины — 3,32 мм. Наличие вагинального отверстия указывает на отсутствие эффекта андрогенов [7, 10, 11, 14–17, 24–26, 28].

Проявления НПР у детей старшего возраста и взрослых включают в себя: ранее нераспознанные нарушения половой дифференцировки; паховые грыжи у девочек, несвоевременное либо неполное половое созревание; вирилизацию у девушек, первичную аменорею, развитие груди у мальчиков, циклическую гематурию у мальчиков [7, 16, 24].

Главный признак нарушений половой дифференцировки — аномальное строение наружных гениталий у новорожденных (от почти нормальных женских до почти нормальных мужских, не позволяющее определить пол ребенка) или следующие проблемы [10–12, 14, 15, 17]:

- явные признаки неопределенности, например экстрофия клоаки;
- вероятные женские гениталии с удлинненным клитором, задним слиянием половых губ или паховой грыжей;
- вероятные мужские гениталии с двухсторонним неопущением яичек, микрофалосом;
- перинеоскротальная гипоспадия с или без микрофалоса, даже при опущенных яичках;
- односторонний крипторхизм и гипоспадия, особенно проксимальная;
- односторонний крипторхизм с микрофалосом;
- несоответствие внешних половых органов полу, определенному антенатально (пренатальный кариотип);
- асимметрия лабиоскротальных складок с или без крипторхизма;
- семейный анамнез нарушений полового развития.

Для описания гениталий у детей с интерсексуальным строением наружных половых органов используют шкалу A. Prader (рис. 2).

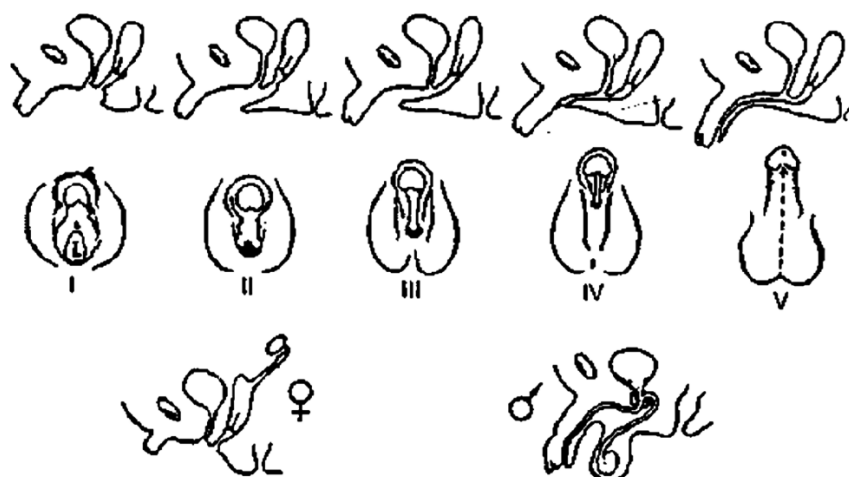


Рис. 2. Степень вирилизации наружных половых органов (цит. по [15])

I степень — небольшая гипертрофия клитора без вирилизации, вход во влагалище, развитие малых и больших половых губ нормальные; II степень — намечаются признаки вирилизации клитора (головка, кавернозные тела), большие половые губы увеличены, малые — недоразвиты, вход во влагалище сужен; III степень — клитор крупный с головкой и крайней плотью, напоминающий половой член, большие половые губы мошонкообразные, общее отверстие уретры и влагалища — урогенитальный синус, который открывается у корня клитора по типу мошоночной гипоспадии; IV степень — клитор пенисообразный с пенильной уретрой, открывающейся на нижней поверхности или под головкой клитора, большие половые губы не отличаются от мошонки, сращены по средней линии; V степень — пенисообразный клитор ничем не отличается от полового члена мальчика соответствующего возраста с отверстием уретры на конце головки

Клинические проявления вирилизации у новорожденных девочек варьируют в зависимости от времени, длительности и тяжести воздействия тестостерона во внутриутробном периоде. Определяются гипертрофия клитора, урогенитальный синус (наружное отверстие уретры и влагалища, открывающееся одним отверстием на промежности, задней поверхности, основании или головке клитора), короткая половая

цель (отношение расстояния от ануса до уздечки половых губ/ануса до основания клитора > 0,5), мошонкообразные большие половые губы. Внутренние половые органы сформированы по женскому типу в связи с отсутствием мюллеровой ингибирующей субстанции [10–12, 14, 15, 17].

У мальчиков нарушение формирования наружных гениталий (недостаточная вирилизация) заключается в гипоплазии полового члена, промежностной, стволовой гипоспадии, расщеплении и гипоплазии мошонки. Яички чаще не обнаруживают, но иногда их можно пропальпировать в паховых каналах. Неполная маскулинизация младенца мужского пола происходит во время критических этапов половой дифференциации из-за дефектов производства тестостерона или его недостаточной функции, а также нечувствительности тканей к действию тестостерона. Диагностика НПП у новорожденных мальчиков обычно является более сложной диагностической задачей, чем у девочек из-за трудностей в дифференциации изолированных урогенитальных дефектов и гормональных расстройств [10–12, 14, 15, 17]. Тем более, что частота выявления аномального строения половых органов составляет приблизительно 1 на 300 новорожденных, распространенность же проявлений НПП 1 на 5000 [27, 29].

S. F. Ahmed et al. (2011) предложена методика расчета оценки риска наличия НПП у мальчиков (рис. 3) [27]. Объективизация оценки степени внешней маскулинизации достигается за счет суммирования балльной оценки каждого признака: скротального слияния, наличия микропениса, расположения отверстия мочеиспускательного канала, расположения яичек. Максимальное количество баллов — 12. Согласно данным, полученным авторами, риск наличия НПП возрастает при оценке < 11. Группа детей с подозрением на НПП, которые требуют обязательного дальнейшего клинического и лабораторного обследования включает пациентов с изолированной промежностной гипоспадией, изолированным микропенисом, изолированной клиторомегалией, любой формой семейной гипоспадии и тех, кто имеет сочетание врожденных аномалий с суммарной оценкой маскулинизации < 11 [27].

3	Да	Нет	Нормально			
2			Дистально			
				Лабискротально	Лабискротально	1,5
1			Средне	Паховая	Паховая	1
						0,5
0	Нет	Да	Проксимально	Абдоминал. или не выявляется	Абдоминал. или не выявляется	0
Баллы	Скротальное слияние	Микропенис	Отверстие уретры	Правая гонада (локализация)	Левая гонада (локализация)	Баллы

Рис. 3. Оценка степени маскулинизации наружных половых органов [27, 28]

Оптимальное ведение пациентов

Оптимальное клиническое ведение пациентов с НПП должно включать следующие моменты [9, 10, 14, 17, 18, 25, 27, 30]:

Новорожденные нуждаются в срочном обследовании и постоянном наблюдении, поскольку у них при сольтеряющей форме ВГКН могут развиваться «криз потери соли» с развитием шока.

Необходимо как можно быстрее выяснить причину аномалии половых органов, успокоить и обнадежить родителей и вместе с ними выбрать для ребенка пол, которому

лучше всего соответствуют строение и функция половых органов. Поскольку от этого будет зависеть проводимая реабилитация и гендерное воспитание.

До проведения экспертной оценки необходимо избегать преждевременных выводов о половой принадлежности новорожденного, не употреблять гендерно-специфические имена и обращения (обучение медсестер! и подробное, а главное понятное разъяснение ситуации родителям).

Мы не случайно написали — понятное. Подчеркнем, понятное не доктору, а родителям. Почему мы на этом заостряем внимание? Дело в том, что много лет занимаясь преподаванием в вузе, мы обратили внимание на один, в общем-то, хорошо известный факт: люди вкладывают в одно и то же слово абсолютно разный смысл. А потом возникает закономерное недопонимание. Поэтому врач всегда должен убедиться: родители поняли, что он сказал? Или что они поняли? Что бы не показаться голословными, приведем очень часто употребляемое слово: «религия». Когда спрашиваешь, что оно обозначает, то ответы могут быть самые разные (заметим, что за этими ответами, кроится ведь определенное понимание): «вера в Бога», «вероучение», «миропонимание», «ритуалы» и т. д. Редко кто вспомнит, что происхождение этого слова латинское — religare. А если вспомнит, то и поймет какой смысл вложен в это слово. Этот латинский глагол обозначает связывать, соединять. То есть соединять человека с Богом. Именно так трактовал это слово блаженный Августин. Есть и похожие трактовки: «возврат к себе». К себе такому совершенному, как тебя сотворил Создатель. Иногда указывают, что впервые это слово было использовано Цицероном (I в до н. э.) в противопоставлении религии суеверию (мифическому верованию). К сожалению, иногда с нами происходит то, что описал Н. С. Гумилев в приведенном ниже стихотворении. Не хотелось бы, что бы из-за нашего непонимания, невозможности или нежелания понимания слов страдали больные и их родители.

Слово

В оный день, когда над миром новым
Бог склонял лицо свое, тогда
Солнце останавливали словом,
Словом разрушали города.

И орел не взмахивал крылами,
Звезды жались в ужасе к луне,
Если, точно розовое пламя,
Слово проплывало в вышине.

А для низкой жизни были числа,
Как домашний, подъяремный скот,
Потому что все оттенки смысла
Умное число передает.

Патриарх седой, себе под руку
Покоривший и добро и зло,
Не решаясь обратиться к звуку,
Тростью на песке чертил число.

Но забыли мы, что осиянно
Только слово средь земных тревог,
И в Евангелии от Иоанна
Сказано, что Слово это — Бог.

Мы ему поставили пределом
Скудные пределы естества.

И, как пчелы в улье опустелом,
Дурно пахнут мертвые слова.

1921

Для достижения успешного результата лечения, пациенты с нарушением формирования пола должны быть обследованы в специализированных центрах. Экспертная оценка должна быть выполнена с участием мультидисциплинарной команды (неонатолог, педиатр-эндокринолог, детский хирург и/или детский уролог, детский гинеколог, детский психолог/психиатр, генетик, врачи функциональной и лабораторной диагностики и, если возможно, социальный работник). Команда должна достигнуть консенсуса в отношении диагностического плана введения больного, в отношении установления пола и возможных вариантов лечения, прежде чем давать какие-либо рекомендации. В идеале обсуждение с семьей проводят профессионалы с соответствующими навыками общения в подобных ситуациях.

Пример.

Члены многопрофильной команды и их роль в обеспечении помощи пациенту и родителям [27]

Неонатолог или педиатр:

- Начальные объяснения.
- Ведение больного ребенка.
- Инициирование первой линии обследования.
- Консультации с педиатрическими узкими специалистами по вопросам НПР.

Детский эндокринолог:

- Подробные объяснения в течение нескольких посещений.
- Ведение больного ребенка.
- Интерпретация первой линии исследований и планирование второй линии обследований.
- Организация своевременного и надлежащего участия других членов команды.
- Инициирование мониторинга долгосрочной терапии.

Детский радиолог:

- Выполнение ультразвукового обследования, интерпретация результатов в сопоставлении с оценкой внешней анатомии.
- Суждение о достоверности результатов.

Детский уролог:

- Трактовка имеющихся данных, разработка плана дальнейшего обследования.
- Объяснение плюсов и минусов реконструктивной хирургии.
- Выполнение процедур, таких как лапароскопия, биопсия, реконструктивная хирургия и кастрация.
- Организация своевременного и надлежащего участия других членов команды.

Детская медсестра:

- Обеспечивает общую поддержку для пациента и родителей в дополнение к поддержке со стороны других членов команды.
- Организация специальных обследований.
- Поддержание связи с остальной частью команды, особенно психологом.

Психолог:

- Специализированная поддержка родителей вскоре после рождения ребенка.
- Поддержка растущего ребенка и родителей.
- Разработка индивидуального плана для каждой семьи.

- Руководство командой в вопросах сроков и темпа объяснения состояния детям более старшего возраста и подросткам.

Клинический биохимик:

- Содействие своевременному анализу проб.
- Оказание поддержки специалистам в интерпретации результатов.
- Определение направленности последующих биохимических тестов.
- Облегчение хранения образцов для анализа на более позднем этапе.

Клинический генетик:

- Содействие своевременному анализу кариотипа.
- Активное ведение ребенка с дисморфизмом.
- Наблюдение за процессом генетического анализа.
- Облегчение хранения образцов для анализа на более позднем этапе.
- Генетическое консультирование.

Гинеколог:

- Участие на ранней стадии, для того чтобы обсудить будущие результаты.
- Обсуждение вопросов, связанных с сексуальной функцией, репродуктивной функцией и хирургическим лечением.
- Оценка необходимости пересмотра диагноза.
- Оценка необходимости психологической поддержки девушки-подростка.
- Инициирование и мониторинг долгосрочной терапии половыми гормонами.

Взрослый эндокринолог:

- Ведение подростков после 16 лет.
- Поддержка связи с другими членами команды, работа в качестве переходного звена между педиатрической помощью и дальнейшими этапами ведения пациента.
- Содействие связи между пациентом и другими членами многопрофильной команды.
- Инициация и мониторинг долгосрочной медикаментозной терапии.

Пол должен быть определен у всех детей, при этом он может не зависеть от хромосомного пола, а определяется строением, функциональной антенатальной и постнатальной эндокринологией, возможностями сексуальной функции и фертильности. Этапы этого процесса — первоначальная клиничко-лабораторная и инструментальная диагностика, генетическое консультирование, принятие решения в отношении пола, обсуждаются мультидисциплинарной командой с участием родителей.

Открытое общение с родителями должно проводиться на высоком профессиональном уровне с соответствующей детализацией и рассказом о процессе дифференциации гениталий, о том, что гениталии у их ребенка сформированы не полностью или вариабельно («формирование гениталий является неполным, нам нужно некоторое время, чтобы провести обследования для оценки пола вашего ребенка»), о плане дальнейшего обследования и лечения, без возможных гарантий фертильности у конкретного пациента. Родителям должна быть предоставлена полная информация о факторах, которые будут влиять на определение пола ребенка, чтобы они могли участвовать в принятии оптимального решения в их ситуации. Проведение обрезания противопоказано, пока не будет определена необходимость в оперативной реконструкции.

Проблемы пациента и его семьи должны уважаться и рассматриваться в строгой тайне. Необходимо обсудить с родителями, какую информацию необходимо давать другим членам семьи.

Обследование новорожденного при подозрении на НПР

А. Анамнез [10, 11, 14–18, 24–26]

1. Семейный анамнез: гипоспадия, ВГКН, крипторхизм, первичная аменорея, бесплодие у членов семьи.

2. Употребление матерью медикаментов во время беременности (синтетических андрогенов, противосудорожных препаратов, антиандрогенных препаратов, эстрогенов или прогестинов).
3. Вирилизация матери во время беременности (гиперплазия надпочечников у матери, вирилизующая опухоль надпочечников или яичников, дефицит ароматаз у плода).
4. Смерть новорожденных в анамнезе (смерть брата в раннем детстве возможна вследствие недиагностированной гиперплазии надпочечников).
5. Плацентарная недостаточность. Человеческий хорионический гонадотропин стимулирует в первом триместре синтез тестостерона в яичках плода.
6. Наличие родства родителей (риск аутосомно-рецессивных заболеваний).

Б. Объективное обследование [10, 11, 14–18, 24–26]

1. Должен быть выполнен полный медицинский осмотр для оценки наличия любых проявлений дизморфизма.

Внешние гениталии должны быть тщательно осмотрены. Во время осмотра необходимо определить размер полового члена, ширину его тела, наличие гипоспадии, место расположения полового члена и уретрального отверстия, наличие отверстия вагины, пигментацию и симметричность мошонки или лабиоскrotальных складок. Измеряется длина полового члена в растянутом состоянии от ветви лобковой кости до кончика головки. Длина менее 2,5 см у доношенных новорожденных мужского пола рассматривается как микропенис. Клитор шириной менее 6 мм считается нормальным. Наличие влагиалища указывает на отсутствие эффекта андрогенов. Заднее срастание лабиоскrotальных складок, короткая половая щель могут свидетельствовать о раннем внутриутробном влиянии андрогенов.

Вид наружных половых органов может измениться со временем, что требует повторного осмотра.

2. Оценить размер гонад, их положение, опущение.

Особенно важно пальпаторное исследование половых желез. Гонады ниже паховой связки, как правило, это яички. Но яичнико-яички и матка могут обнаруживаться в виде грыжи.

Если у новорожденного с неясным фенотипическим полом в паховых каналах или губно-мошоночных складках определяются половые железы, следует заподозрить неполную вирилизацию плода мужского пола. У вирилизированных девочек такая аномалия не встречается.

Наличие неопределенных гениталий с клиторомегалией или сформированным половым членом и пустой мошонкой вызывает подозрение, что это ребенок женского пола с вирилизацией под действием ВГКН.

3. Бимануальное ректальное обследование может выявить мюллеровы структуры (с этой целью эффективнее может быть использовано ультразвуковое обследование).
4. Обязательно измерение АД.
5. Выявление сопутствующих аномалий (табл. 5).

Таблица 5

Некоторые формы НПР, ассоциированные с врожденными пороками развития [24]

Синдромы	Минимальные диагностические признаки
Синдром CHARGE	Синдром CHARGE обычно возникает спорадически. Компоненты синдрома: Coloboma — колобома, Heart defect — порок сердца, Atresia choanae — атрезия хоан, Retarded growth and development — задержка роста и развития, Genital anomalies — аномалии наружных половых органов, Ear anomalies — аномалии ушей. Иногда имеется гипопитуитаризм
Синдром VACTERAL	Синдром VACTERL чаще спорадический, но может быть обусловлен приемом половых гормонов на ранних сроках беременности. Компоненты синдрома: Vertebral anomalies —

	аномалии позвонков и других костей, Anal atresia — атрезия заднего прохода, Cardiac defects — пороки сердца, Tracheoesophageal fistula — трахеопищеводные свищи, Radial dysplasia and Renal anomalies — дисплазия лучевой кости и аномалии почек, Limb anomalies — пороки развития конечностей (например, полидактилия)
Синдром Фрейзера (Fraser)	Хроническая почечная недостаточность, дисгенезия гонад с кариотипом 46,XY, женский фенотип
Синдром Аарскога (Aarskog)	Гипертелоризм, широкая переносица, развернутые кпереди ноздри, длинный фильтр, низко расположенные ушные раковины, короткие, широкие кисти рук, клинодактилия V пальцев рук, шалевидная мошонка и крипторхизм у мальчиков
Синдром Корнелии де Ланге (De Lange)	Олигофрения, микроцефалия, гирсутизм, сросшиеся густые брови, длинные ресницы, развернутые кпереди ноздри, короткий нос, длинный фильтр, низко расположенные уши, дефекты развития конечностей, крипторхизм у мальчиков
Синдром WAGR	Нефробластома, аниридия, интерсексуальное строение наружных гениталий и первичный гипогонадизм, умственная отсталость. Может наблюдаться как у детей 46,XY, так и у детей 46,XX
Синдром Робинова (Robinow)	Необычное лицо («лицо плода»), укорочение предплечий, интерсексуальные наружные гениталии, задержка роста с внутриутробного периода
Синдром Смита–Лемли–Опица (Smith-Lemli-Opitz)	Микроцефалия, короткий нос с открытыми вперед ноздрями, птоз, синдактилия II–III пальцев стоп, интерсексуальные наружные гениталии, задержка роста с внутриутробного периода, умственная отсталость
Синдром Дрэша	Сочетание нефробластомы, аномалий половых органов и поражения почечных клубочков

В. Дополнительная диагностика [10, 11, 14–18, 24–27]

1. Лабораторные анализы включают определение электролитов сыворотки крови, мочевины, креатинина, 17-гидроксипрогестерона, кортизола, тестостерона, активности ренина плазмы, гонадотропина и антимюллерова гормона. Образец крови, который может быть использован для будущих исследований, должен быть получен в течение первых 24 часов после рождения (тестирование первичных ферментативных дефектов ВДКН должно проводиться после 24 часов).
2. Хромосомный анализ периферической крови проводится с помощью стандартной методики на протяжении 72 часов, более быстро — путем флуоресцентной *in situ* гибридизации (FISH). Оптимально — кариотип должен быть получен в течение 24 часов после родов. Стандартный анализ может выявить кариотип 46,XX, но при этом часть Y-хромосомы, которая содержит *SRY*-ген, может быть транслоцированной на X-хромосому. FISH-технология может выявить наличие Y-материала и его локализацию.
3. Ультразвуковое обследование тазовых органов может выявить матку (при наполненном мочевом пузыре), яички, яичники (с меньшей вероятностью), структурные аномалии других органов. МРТ может обнаружить яички в брюшной полости.
4. В настоящее время генитограмма не проводится в целях диагностики (везикоуретрография или генитограмма позволяли выявить влагалище с шейкой матки). Она была заменена эндоскопическим исследованием половых путей (генитоскопия), что обеспечивает более подробную и тщательную оценку.
5. В некоторых случаях показаны диагностическая лапаротомия и биопсия половых желез. Для окончательного выбора пола может потребоваться тест стимуляции с

АКТГ, тест стимуляции человеческим хорионическим гонадотропином, генетическое тестирование, пробное лечение андрогенами.

Г. Начальные этапы дифференциальной диагностики [10, 11, 14–18, 24–26]

1. Если половые железы не пальпируются, первичная оценка должна быть направлена на диагностику вирилизации у новорожденных девочек.

Следует, прежде всего, заподозрить вирилизацию плода женского пола, вызванную ВГКН (самая частая причина — дефицит 21-гидроксилазы, вирилизация может быть и при дефиците 11-бета-гидроксилазы, дефиците 3-бета-гидроксистероиддегидрогеназы). Необходим контроль электролитов, 17-ОН прогестерона, 17-ОН прегненолона, прогестерона, андростендиона, дегидроэпиандростерона, дезоксикортикостерона, 11-деоксикортизола, тестостерона и кортизола, ренина. В ожидании подтверждения диагноза следует контролировать состояние для исключения сольтертяющей формы ВГКН.

Необходимы генитоскопия и УЗИ малого таза для визуализации верхнего отдела влагалища, шейки и тела матки. У новорожденных яичники или яички в брюшной полости не всегда визуализируются при УЗИ. Поэтому результаты УЗИ ненадежны и не могут считаться «золотым» стандартом диагностики при данных формах патологии. Одновременно проводить УЗИ почек, поскольку аномалии их развития часто встречаются у не полностью вирилизированных мальчиков и у новорожденных с множественными анатомическими пороками развития.

Проводят УЗИ и КТ для выявления (исключения) маскулинизирующей опухоли. Цитогенетическое исследование также является необходимым.

Если инструментальное и цитогенетическое исследования, определение базальных уровней гормонов не выявили причину нарушений половой дифференцировки, проводят стимуляционные пробы. Если стимуляционные гормональные пробы также не выявляют причину аномалий, проводят диагностическую лапаротомию и биопсию половых желез. Если обнаружены ненормальные внутренние половые органы, то вирилизация у плода женского пола маловероятна. Надо искать другие причины заболевания.

Если при кариотипе 46,XY вирилизация выражена незначительно, следует заподозрить дисгенезию яичек и исследовать функцию почек, чтобы исключить синдром Дрэша (сочетание нефробластомы, аномалий половых органов и поражения почечных клубочков).

2. Пальпаторное определение половых желез свидетельствует о наличии ткани яичек. Оценка должна быть направлена на диагностику недостаточной вирилизации у мальчиков, недостаточной выработки тестостерона или андрогенной нечувствительности рецепторов. Дальнейшие исследования включают в себя измерение уровня тестостерона, гонадотропина, лютеинизирующего гормона, фолликулостимулирующего гормона в первые 24 часа, антимюллерова гормона, наличие Y-материала и его локализацию FISH-методом. Если уровни тестостерона нормальные или высокие, должно быть проведено генетическое тестирование для определения нечувствительности тканей к андрогенам. Магнитно-резонансная томография таза или биопсия ткани половых органов может быть показана, если есть подозрение на дисгенезию гонад.
3. Половая железа определяется с одной стороны (асимметрия гонад). Наиболее вероятны: смешанная дисгенезия гонад либо истинный гермафродитизм (овотестикулярные НПР). Нормальные яичники, как правило, не образуют грыж и не опускаются в губно-мошоночные складки. Яички же или овотестис вместе с проводником яичка могут располагаться на любом уровне нормального пути низведения яичек.

В первую очередь проводят генитоскопию, а также УЗИ малого таза и брюшной полости. Цитогенетический анализ может выявить мозаицизм (46,XX/46,XY или 46,XX/45,X). Однако надо помнить, что 80 % истинных гермафродитов, у которых в одной или двух половых железах одновременно определяются фолликулы и семенные каналцы, имеют кариотип 46,XX. Для уточнения анатомического диагноза может потребоваться лапаротомия.

4. Симметричные половые железы в мошонке. Чаще всего это яички или овотестис. Вероятные диагнозы — синдром неполной маскулинизации, овотестикулярные НПП (истинный гермафродитизм).

Причиной неполной маскулинизации может быть ВГКН, в том числе самая тяжелая сольтеряющая форма — недостаточность 3-бета-гидроксистероид дегидрогеназы. Чтобы избежать «криза потери соли» и развития шока, необходимо мониторирование концентраций электролитов в крови.

5. Изолированная микропения. При микропении, не сопровождающейся другими анатомическими аномалиями, следует заподозрить гипопитуитаризм или дефицит тестостерона. У мальчиков с гипопитуитаризмом и микропенией нередко развивается гипогликемия, поэтому такие больные нуждаются в постоянном мониторировании глюкозы в сыворотке крови. Для исключения вторичного гипотиреоза определяют уровни тиреоидных гормонов. Дефицит тестостерона может быть обусловлен нарушениями его синтеза в яичках либо нарушениями его действия на ткани-мишени. Нарушение синтеза тестостерона в яичках может сочетаться с сольтеряющей формой ВГКН. Труднее всего диагностировать и лечить частичную резистентность к андрогенам. Для подтверждения этого диагноза проводят биопсию крайней плоти и исследуют рецепторы андрогенов *in vitro*. Проводят пробное лечение тестостероном: если чувствительность к андрогенам не нарушена, половой член увеличивается.

6. Аномалии наружных половых органов сочетаются с аномалиями заднего прохода. Следует заподозрить синдромы CHARGE или VACTERL либо транспозицию полового члена (может быть изолированной или сочетаться с атрезией заднего прохода) и мошонки. Все эти синдромы обусловлены нарушениями формирования клоаки и заднего прохода на ранних стадиях эмбриогенеза.

В настоящее время предложены различные варианты дифференциально-диагностических алгоритмов, их примеры представлены в таблице 6 и на рисунках 4, 5 и 6.

Таблица 6

Дифференциальная диагностика при нарушениях половой дифференцировки у новорожденных [16, 31]

Предполагаемый диагноз	Подтверждающие исследования и оценка результатов
I. Девочка. Сольтеряющая форма ВГКН. В 75 % случаев обусловлена недостаточностью 21-гидроксилазы	Признаки недостаточности 21-гидроксилазы: уровень 17-альфа-гидроксипрогестерона в сыворотке повышен; содержание 17-кетостероидов и прегнантриола в суточной моче нормальное или повышенное и всегда возрастает без лечения кортикостероидами; гипонатриемия и метаболический ацидоз (на фоне гипокальциемии) с последующей гиперкалиемией
II. Девочка. ВГКН без синдрома потери соли. Может быть обусловлена недостаточностью 21-гидроксилазы или 11-бета-гидроксилазы	Признаки недостаточности 21-гидроксилазы — как в п. I. Признаки недостаточности 11-бета-гидроксилазы: повышены уровни 11-дезоксикортизола в сыворотке и уровни 17-кетостероидов, тетрагидро-11-дезоксикортизола и тетрагидродезоксикортикостерона в моче; могут быть слегка повышены уровни 17-альфа-

	гидроксипрогестерона в сыворотке и прегнантриола в моче
III. Девочка. Ятрогенная вирилизация	Методы диагностики у новорожденных не разработаны. В анамнезе матери прием вирилизующих лекарственных средств, обычно прогестагенов. Сроки приема вирилизующих препаратов должны совпадать со стадиями эмбриогенеза, на которых они могут вызвать вирилизацию наружных половых органов. До 14-й недели беременности избыток андрогенов вызывает срастание губно-мошоночных складок (больших половых губ) и гипертрофию клитора, а после 14-й недели — только гипертрофию клитора
IV. Девочка. Вирилизующее заболевание у матери	Повышенные уровни андрогенов в сыворотке и моче матери
V. Девочка. Идиопатическая вирилизация	Нормальные уровни стероидов в сыворотке и моче; кариотип 46,XX; диагноз основан на клиническом опыте, подтверждается обнаружением клеток Лейдига при биопсии половых желез; при стимуляционном тесте с хорионическим гонадотропином — значительное возрастание уровней андрогенов в сыворотке
VI. Гермафродитизм. Смешанная дисгенезия гонад	Анатомический диагноз основан на результатах рентгеноконтрастного исследования, УЗИ, диагностической лапаротомии и гистологического исследования половых желез. Обычно в брюшной полости обнаруживают тяжевидную гонаду с одной стороны и ткань яичка — с другой. Типичный кариотип — 45,X/46,XY; встречаются также нормальные кариотипы (46,XX или 46,XY) и множественный мозаицизм (например, 45,X/46,XX/47,XXY)
VII. Истинный гермафродитизм	Анатомический диагноз: с одной стороны обнаружен яичник, с другой — яичко, либо с обеих сторон — половые железы, одновременно содержащие ткань яичника и яичка (овотестис). Гистологический диагноз: в яичниках имеются фолликулы, в яичках — семенные канальцы; в овотестисе — и фолликулы, и семенные канальцы. Возможные кариотипы: 46,XX, 46,XY, либо любой тип мозаицизма. При иммуногистохимическом исследовании в половых железах выявляется антиген Н-У (это белок, характерный для гетерогаметного пола; секретируется клетками Сертоли; сходен по структуре с фактором регрессии мюллеровых протоков)
VIII. Мальчик. Персистенция мюллеровых протоков	В паховых каналах обнаружены яички, а в паховой области — маточные трубы. Уровни стероидов нормальные; кариотип 46,XY; фактор регрессии мюллеровых протоков не выявляется иммунологическими методами
IX. Мальчик. Истинный крипторхизм или анорхия, либо синдром Клайнфельтера	При истинном крипторхизме уровни половых гормонов и гонадотропных гормонов находятся в пределах нормы для новорожденных. Для анорхии характерны очень высокие (посткастрационные) уровни фолликулостимулирующего и лютеинизирующего гормонов и низкий уровень тестостерона в

	<p>сыворотке; результат стимуляционной пробы с хорионическим гонадотропином отрицательный. Синдром Клайнфельтера выявляется цитогенетическим методом: самый частый кариотип — 47,XXY; встречаются также 48,XXXУ или мозаицизм, например 46,XY/47,XXУ</p>
<p>X. Мальчик. Агенезия или гипоплазия клеток Лейдига</p>	<p>Уровень тестостерона в сыворотке сильно снижен и не возрастает после стимуляции хорионическим гонадотропином; уровень лютеинизирующего гормона повышен; уровень фолликулостимулирующего гормона нормальный. Для подтверждения диагноза проводят биопсию яичек</p>
<p>XI. Мальчик. Резистентность к андрогенам неясного генеза</p>	<p>Диагностические методы, позволяющие выявить причину резистентности к тестостерону и дигидротестостерону при их нормальных уровнях у мальчиков с кариотипом 46,XY, не разработаны</p>
<p>XII. Мальчик. Мужской псевдогермафродитизм. Синдром Рейфенштейна либо недостаточность 5-альфа-редуктазы</p>	<p>Дефект рецептора андрогенов обусловлен точечными мутациями гена этого рецептора, локализованного на X-хромосоме. Крупные мутации вызывают тестикулярную феминизацию у лиц с кариотипом 46,XY. Фенотип при тестикулярной феминизации женский. Мелкие мутации вызывают синдром Рейфенштейна. Этот синдром наследуется X-сцепленно, рецессивно. Уровни тестостерона, дигидротестостерона и эстрогенов нормальные или повышены; уровень ЛГ повышен; связывание андрогенов с фибробластами больного <i>in vitro</i> снижено или отсутствует. Недостаточность 5-альфа-редуктазы приводит к нарушению образования дигидротестостерона из тестостерона в тканях-мишенях. Дефект наследуется аутосомно-рецессивно. Кариотип 46,XY; уровень тестостерона нормальный, уровень дигидротестостерона значительно снижен; уровни фолликулостимулирующего гормона и лютеинизирующего гормона нормальные</p>
<p>XIII. Мальчик. Мужской псевдогермафродитизм. Нарушения синтеза тестостерона</p>	<p>Синдрома потери соли нет. При недостаточности 17-альфа-гидроксилазы уровень 17-кетостероидов в моче снижен. При недостаточности 17-бета-гидроксистероиддегидрогеназы уровень 17-кетостероидов в моче повышен, а уровень тестостерона в сыворотке снижен</p>
<p>XIV. Мальчик. Мужской псевдогермафродитизм. Нарушения синтеза тестостерона</p>	<p>Синдром потери соли. При недостаточности 20,22-десмолазы уровень 17-кетостероидов в моче снижен. При недостаточности 3-бета-гидроксистероиддегидрогеназы повышены уровни прегненолона и его производных в сыворотке и моче</p>
<p>XV. Мальчик. Идиопатическая микропения или синдром Клайнфельтера</p>	<p>Синдром Клайнфельтера исключают с помощью цитогенетического исследования (самый частый кариотип 46,XXУ). Методы диагностики идиопатической микропении не разработаны; показано пробное лечение андрогенами</p>
<p>XVI. Мальчик. Гипопитуитаризм</p>	<p>Дефицит СТГ (изолированный или в сочетании с дефицитом других гормонов аденогипофиза). Нередко отмечается гипогликемия</p>

XVII. Мальчик. Врожденные аномалии наружных половых органов	Методы диагностики гормональных и метаболических нарушений не разработаны
---	---

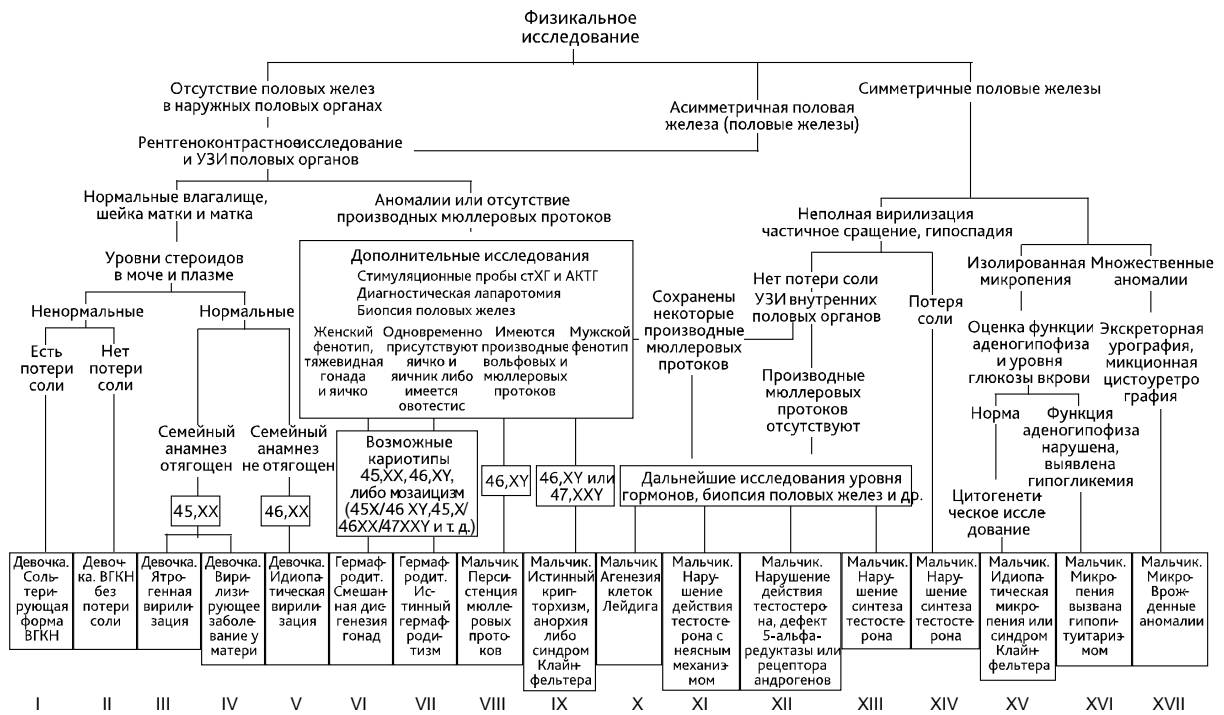


Рис. 4. Схема дифференциального диагноза у новорожденных и грудных детей с НПР. Римскими цифрами обозначены наиболее вероятные диагнозы (табл. 6) [16, 31]

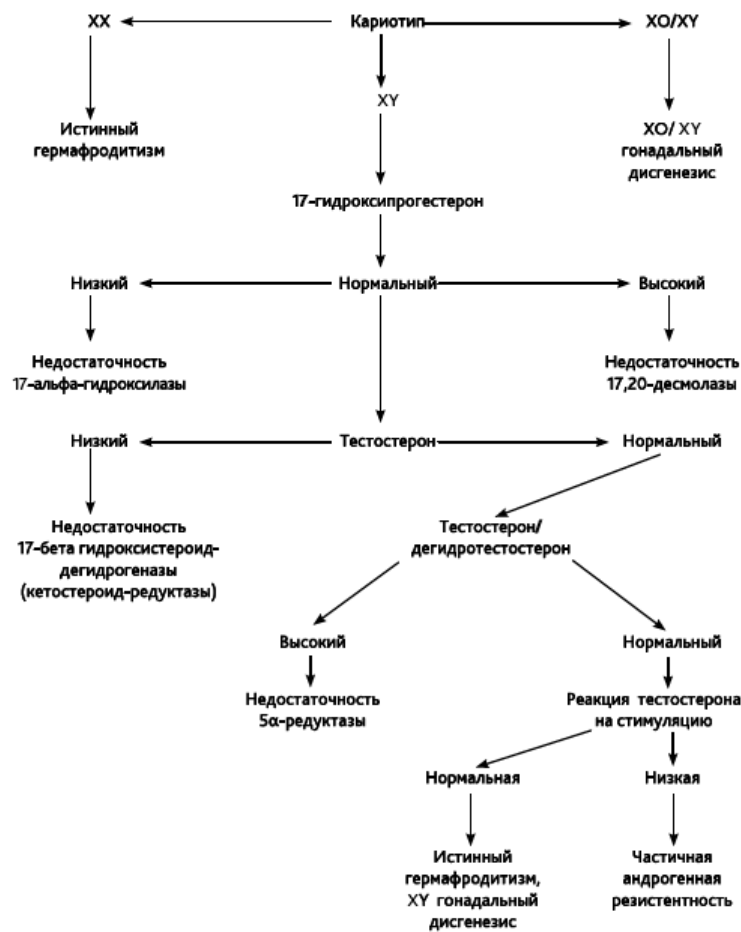


Рис. 5. Диагностический алгоритм у детей с НПР, у которых пальпируются гонады [11]

Рассмотрение кариотипа полезно для классификации. Однако следует избегать ненужных ссылок на кариотип. В идеале должна использоваться система, основанная на описательных терминах [10, 11, 15, 18], например представленная в таблице 8 (по Н. П. Шабалову, 2009 [24]).

Таблица 8

Описательная характеристика отдельных форм НПР [24]

Форма	Тип и положение гонад	Строение внутренних гениталий	Строение наружных гениталий и другие симптомы	Развитие вторичных половых признаков
<p>1. 46,XX-нарушения полового развития (вирилизация 46,XX женского пола) Кариотип 46,XX.</p> <ul style="list-style-type: none"> • Дифференцировка гонад по женскому типу (яичники). • Женский тип внутренних гениталий. • Интерсексуальное строение наружных гениталий. • Наиболее распространенной формой является ребенок женского пола с гиперплазией коры надпочечников вследствие дефицита 21-гидроксилазы. • При дефиците 21-гидроксилазы, дефиците 3β-гидростероиддегидрогеназы может развиваться синдром потери соли (при прогрессировании — до гиповолемического шока), при дефиците 11β-гидроксилазы — гипертензия. • NB! Синдром потери соли может развиваться у детей с нетяжелой вирилизацией 				
Врожденная гиперплазия коры надпочечников у девочек				
Дефицит 21-гидроксилазы Дефицит 11 β -гидроксилазы Дефицит 3 β -гидростероид-дегидрогеназы	Яичники	Внутренние гениталии развиты по женскому типу	Наружные гениталии интерсексуальные с вариантами от почти нормальных женских до почти нормальных мужских	При адекватной терапии глюко- и минералокортикоидами в пубертатном возрасте происходит спонтанное половое развитие по изосексуальному типу
Вирилизация при материнской гиперандрогении				
Гиперандрогения у матери Luteоmа беременности Опухоли надпочечников Нелеченная ВГКН	Яичники	Внутренние гениталии развиты по женскому типу	Наружные гениталии могут иметь различное строение — от почти нормального женского с клиторомегалией до почти нормального мужского в зависимости от времени начала, степени выраженности и продолжительности гиперандрогении	В большинстве случаев имеется спонтанное половое созревание по изосексуальному типу
Ятрогенная вирилизация				
Прием андрогенов	Яичники	Внутренние гениталии развиты по женскому типу	То же	У большинства пациентов спонтанное

Форма	Тип и положение гонад	Строение внутренних гениталий	Строение наружных гениталий и другие симптомы	Развитие вторичных половых признаков
				половое созревание по женскому типу
Дефицит плацентарных ароматаз				
Дефицит плацентарных ароматаз — аутосомно-рецессивное заболевание	—	Внутренние гениталии развиты по женскому типу	Маскулинизация у матери и вирилизация новорожденных девочек вследствие неспособности превращать андрогены в эстрогены. Ароматазы превращают тестостерон в эстрадиол и андростендион в эстрон, ограничивая концентрацию андрогенов у плода	—
<p>2. 46,XY-нарушения полового развития (недостаточная вирилизация 46,XY мужского пола)</p> <ul style="list-style-type: none"> Даже если хромосома содержит Y-материал, не следует спешить сообщать родителям, что они должны воспитывать ребенка как мальчика. Кроме того, лишь у 50 % 46,XY-детей с НПП можно поставить окончательный диагноз. Дополнительные лабораторные исследования фокусируются на определении того, что является причиной вирилизации: уровень электролитов, фолликулостимулирующего гормона, лютеинизирующего гормона, тестостерона, дигидротестостерона, антимюллера гормона (нормальные уровни антимюллера гормона имеют 100 % положительную прогностическую ценность наличия ткани яичек, если гормон не выявляется — негативная прогностическая ценность анорхии — 94 %), 17-гидроксипрогестерона, андростендиона и дегидроэпиандростерона, 17-ОН-прегненолона, 11-дезоксикортикостерона, активности ренина плазмы. При необходимости — проведение стимуляционных тестов с человеческим хорионическим гонадотропином, АКТГ. Неспособность повысить уровень тестостерона в ответ на человеческий хорионический гонадотропин типична для дефекта биосинтеза тестостерона, нечувствительности рецепторов лютеинизирующего гормона или гестационной потери тестикулярной ткани. Повышение соотношения тестостерон/дегидротестостерон после стимуляции свидетельствует о дефиците 5α-редуктазы. Если начальные лабораторные анализы выявляют высокий уровень тестостерона, который не повышается после стимуляции человеческим хорионическим гонадотропином, а соотношение тестостерон/дегидротестостерон и тестостерон/андростендион нормальные — у ребенка синдром частичной нечувствительности к андрогенам 				
Нарушения, связанные с влиянием внешней среды				
Употребление матерью медикаментов (фенитоин, спиронолактон)	Яички находятся в паховых каналах или в губно-мошоночных складках	Внутренние гениталии развиты по мужскому типу	Наружные гениталии имеют интерсексуальное строение	У большинства пациентов имеется спонтанное половое созревание по мужскому типу
Наследственные нарушения (можно пропальпировать хотя бы одно яичко, а мюллеровы структуры отсутствуют)				
1. Частичная или полная резистентность органов-мишеней к тестостерону (синдром частичной (СЧНА) или полной (СПНА) нечувствительности к андрогенам), связанные с X-хромосомной мутацией гена андрогенных рецепторов				
Синдром полной нечувствительности к андрогенам.	Кариотип 46.XY. Развивается в результате полной	Гонады представлены нормально сформированными яичками	Фенотип женский. Влагилице укороченное, слепо	Гендерная принадлежность — женская.

Форма	Тип и положение гонад	Строение внутренних гениталий	Строение наружных гениталий и другие симптомы	Развитие вторичных половых признаков
Синдром тестикулярной феминизации (androgen insensitivity syndrome), полная форма (синдром Морриса — Morris)	нечувствительности рецепторов к андрогенам при мутациях в гене андрогенового рецептора (Xq11-12)	с гиперплазией клеток Лейдига. Яички находятся в брюшной полости, в паховых каналах или в губно-мошоночных складках	заканчивающееся. Критерий диагностики — наличие у новорожденного женских гениталий при антенатальном кариотипе XY или по наличию паховой грыжи, в которой находят яички (у этих больных часто выявляют паховые грыжи)	В пубертатном возрасте развиваются вторичные половые признаки по женскому типу: феминизация фигуры, рост грудных желез, но половое оволосение скудное и имеет место первичная аменорея
Синдром частичной нечувствительности к андрогенам. Тестикулярная феминизация, неполная форма. Легкие формы объединены под термином синдром Рейфенштейна (Reifenstein)	Яички нормальных размеров, могут быть локализованы в паховых каналах или в губно-мошоночных складках. В прошлом детям с СЧНА определяли женский пол и проводили гонадэктомию. Сейчас такая практика считается сомнительной. Если ткань яичка сохраняется, у пациента в пубертате будет вирилизация разной степени. Предусмотреть степень влияния экзогенных тестостеронов невозможно	Внутренние гениталии развиты по мужскому типу	Наружные гениталии имеют интерсексуальное строение. При синдроме Рейфенштейна формируется мужской фенотип с микропенисом, стволовой гипоспадией, гинекомастией и бесплодием (азооспермией)	Выраженность признаков полового развития по мужскому типу зависит от степени нечувствительности к андрогенам. Вместе с признаками андрогенизации развивается гинекомастия. Наиболее легким симптомом неполной формы может быть изолированное нарушение сперматогенеза
2. Дефект ферментов синтеза тестостерона				
Дефицит StAR/ 20,22-десмолазы	Яички пальпируются в паховых каналах или в губно-мошоночных складках, могут быть в брюшной полости	Внутренние гениталии сформированы по мужскому типу, рудиментарные. Матка, маточные трубы отсутствуют в связи с неизменным производством антмюллеровой субстанции	При полном отсутствии фермента наружные гениталии развиты по женскому типу, влагалище заканчивается слепом. При сниженной активности фермента строение наружных гениталий интерсексуальное. Синдром потери соли с первых часов, дней жизни	В пубертатном возрасте вторичные половые признаки отсутствуют
Дефицит	Яички пальпируются в	Внутренние гениталии	Наиболее частым	У мальчиков в

Форма	Тип и положение гонад	Строение внутренних гениталий	Строение наружных гениталий и другие симптомы	Развитие вторичных половых признаков
3 β -гидроксистероиддегидрогеназы	паховых каналах или в губно-мошоночных складках, могут быть в брюшной полости	мужского типа, рудиментарные. Матка, маточные трубы отсутствуют	вариантом строения наружных гениталий являются: расщепленная мошонка, промежностная гипоспадия. Синдром потери соли с первых часов, дней жизни	пубертатном возрасте на фоне недоразвития наружных гениталий формируются гинекомастия, акне, мутация голоса
Дефицит 17 α -гидроксилазы	Яички пальпируются в паховых каналах или в губно-мошоночных складках, могут быть в брюшной полости	Внутренние гениталии развиты по мужскому типу, рудиментарные. мюллеровы дериваты отсутствуют	Фенотип женский. Степень вирилизации наружных гениталий различная — от спаек половых губ до промежностной гипоспадии	В пубертатном возрасте вторичные половые признаки по мужскому типу отсутствуют, развивается гинекомастия. АД в раннем детстве в пределах нормы, со 2-го десятилетия жизни развиваются артериальная гипертензия и гипокалиемия.
Дефицит 17,20-лиазы	Яички пальпируются в паховых каналах или в губно-мошоночных складках	Внутренние гениталии развиты по мужскому типу, рудиментарные. мюллеровы дериваты отсутствуют	Строение наружных половых органов может варьировать от женского фенотипа до мужского с микропенисом, расщепленной мошонкой и промежностной гипоспадией	В пубертатном возрасте вторичные половые признаки отсутствуют
Дефицит 17 β -гидроксистероиддегидрогеназы	Яички находятся в паховых каналах или в губно-мошоночных складках	Внутренние гениталии развиты по мужскому типу	Наружные половые органы сформированы по женскому типу. В отдельных случаях наблюдаются гипертрофия клитора и сращение губно-мошоночных складок	У мальчиков в пубертатном возрасте развиваются гинекомастия, акне, мутация голоса
3. Дефект метаболизма тестостерона				
Дефицит 5 α -редуктазы	Яички нормальных размеров, могут быть локализованы в паховых каналах или в губно-мошоночных складках	При типичной форме внутренние гениталии сформированы по мужскому типу. Ткань предстательной железы отсутствует	Наружные гениталии по женскому типу, слепо заканчивающееся влагалище, но может быть небольшая	В пубертатном возрасте за счет увеличения активности 5 α -редуктазы появляются

Форма	Тип и положение гонад	Строение внутренних гениталий	Строение наружных гениталий и другие симптомы	Развитие вторичных половых признаков
			клиторомегалия. У части пациентов выявляются промежностная гипоспадия и урогенитальный синус	мужские вторичные половые признаки: увеличение полового члена, рост яичек, но оволосение скудное. Сперматогенез неполный или нормальный. Гинекомастия отсутствует

3. Нарушения дифференциации гонад

Овотестикулярное нарушение полового развития (истинный гермафродитизм) характеризуется:

- различными вариантами кариотипа — от 46,XX до 46,XY;
- смешанным строением внутренних гениталий — двупольными гонадами (овотестис) или наличием яичника с одной стороны, яичка с другой;
- интерсексуальным строением наружных гениталий;
- для диагностики может быть необходимой лапаротомия и/или биопсия гонад;
- половая принадлежность должна основываться на строении внешних и внутренних половых органов и степени внутриутробного влияния андрогенов;
- тест-стимуляции человеческим хорионическим гонадотропином, который вызывает увеличение сывороточной концентрации тестостерона, подтверждает наличие клеток Лейдига, определение антимюллера гормона свидетельствует о наличии сертолиевых клеток;
- дисгенетические гонады, которые содержат Y-хромосомы, должны быть удалены

Овотестикулярное нарушение полового развития (истинный гермафродитизм)	Гонады представлены: <ul style="list-style-type: none"> • яичком с одной стороны, яичником — с противоположной; • овотестисом с одной стороны, яичком или яичником — с противоположной; • овотестисом с обеих сторон 	На стороне яичка развиты придаток семенника, семявыносящий проток, семенные пузырьки, на стороне яичника имеются маточная труба, матка	Строение наружных гениталий зависит от функциональной активности яичка во внутриутробном периоде и может быть женским с гипертрофией клитора, интерсексуальным или почти полностью мужским с односторонним крипторхизмом	В зависимости от функциональной активности гонад в пубертатном возрасте половое развитие может происходить по мужскому или женскому типу или отсутствовать
Синдром Шерешевского–Тернера с гермафродитным и гениталиями	На месте яичников находятся соединительнотканые тяжи без признаков дифференцировки (при кариотипе 45,X) или с признаками дифференцировки по мужскому или женскому типу (при мозаичных кариотипах). Хромосомный комплект 45,XO или 45,X/46,XX	Внутренние гениталии развиты по женскому типу. Матка, трубы гипоплазированные или рудиментарные	Наружные гениталии имеют интерсексуальное строение от I до III степени вирилизации по Прадеру. Кроме того, имеются фенотипические признаки синдрома	Вторичные половые признаки в пубертатном возрасте не развиваются. При наличии материала Y-хромосомы в кариотипе больных — риск развития гонадобластомы составляет 30 %

Форма	Тип и положение гонад	Строение внутренних гениталий	Строение наружных гениталий и другие симптомы	Развитие вторичных половых признаков
Смешанная дисгенезия гонад	С одной стороны имеется яичко, которое может быть расположено в мошонке, в паховом канале или в брюшной полости. С другой стороны вместо гонады находится соединительнотканый тяж. Хромосомный комплект 45,X/46,XY. Гендерную оценку проводят с осторожностью	Внутренние гениталии имеют смешанное строение. На стороне яичка развиваются придаток яичка, семявыносящий проток, семенные пузырьки. На стороне соединительнотканного тяжа развиваются труба и матка. Возможно строение по женскому типу, в этом случае обе гонады — соединительнотканые тяжи и яичко — находятся на месте яичников	Наружные половые органы интерсексуальные. Могут встречаться различные варианты строения наружных гениталий: от гипертрофии «клитора» до одностороннего крипторхизма. Нередко имеются матка и фаллопиевы трубы, и эти структуры могут находиться в грыжевом мешке в лабиоскротальных складках. Около половины больных имеют признаки синдрома Шерешевского–Тернера, включая низкорослость	Развитие вторичных половых признаков зависит от сохранности клеток Лейдига. Возможно спонтанное половое созревание, которое, как правило, бывает неполным. Больные бесплодны. Почти у 21 % детей на протяжении первых 20 лет жизни может развиваться гонадобластома (тяж и дисгенетические гонады надо удалять в детском возрасте)
Синдром тестикулярной регрессии. Истинный агонадизм	Гонады в мошонке, в паховых каналах и брюшной полости не обнаруживают	Внутренние гениталии чаще всего имеют смешанное строение	Наружные гениталии имеют разную степень маскулинизации. Чаще фенотип ближе к женскому. Иногда агонадизм сочетается с пороками развития позвоночника, сердца, краниофациальными аномалиями	Вторичные половые признаки в пубертатном возрасте отсутствуют
Синдром тестикулярной регрессии. Синдром рудиментарных яичек	Яички уменьшены в размерах, плотные или атрофичные, расположены в мошонке, паховых каналах или в брюшной полости	Наиболее часто встречаются два фенотипа. При первом фенотипе внутренние гениталии развиты по мужскому типу. При втором — внутренние гениталии имеют смешанное строение	При первом фенотипе наружные половые органы сформированы по мужскому типу, мошонка гипоплазирована, микропенис. При втором фенотипе формируется промежностная или стволовая гипоспадия	В большинстве случаев вторичные половые признаки в пубертатном возрасте отсутствуют
Гипоплазия или аплазия клеток	Крипторхизм. Яички уменьшены в размерах	Степень развития придатков семенников,	При аплазии клеток Лейдига наружные	То же

Форма	Тип и положение гонад	Строение внутренних гениталий	Строение наружных гениталий и другие симптомы	Развитие вторичных половых признаков
Лейдига, тип I	из-за гипоплазии или отсутствия клеток Лейдига, располагаются в брюшной полости	семьявыносящих протоков зависит от степени гипоплазии клеток Лейдига. Производные мюллеровых протоков (матка, трубы) отсутствуют	гениталии сформированы по женскому типу. При гипоплазии клеток Лейдига наружные половые органы частично вирилизированы	
«Полная» дисгенезия гонад				
46,XY «полная» дисгенезия гонад или полное изменение пола (синдром Свайера — Swyer)	Неполная тестикулярная дифференциация вследствие нарушения функции <i>SRY</i> -гена или фактора транскрипции. Гонады представлены соединительнотканым и тяжами, в которых могут быть выявлены признаки начала дифференцировки по мужскому, а иногда и по женскому типу	Гонадальные тяжи с обеих сторон	Наружные половые органы сформированы всегда по женскому типу, может отмечаться клиторомегалия (если «гонадальные» клетки секретируют тестостерон). Может сочетаться с кампомиелической дисплазией, опухолью Вильмса и пороками развития почек	У детей с 46,XY-дисгенезией в дальнейшем не развивается маскулинизация. У 30 % детей с 46,XY-дисгенезией гонад развивается гонадобластома или герминома (гонады удаляются в детском возрасте). В подростковом возрасте не происходят пубертатные изменения, а уровень гонадотропина повышенный
46,XX «полная» дисгенезия гонад или полное изменение пола	Полная потеря Y-хромосомы во время эмбриогенеза, транслокация Y-хромосомного материала на X-хромосому. Гонады представлены соединительнотканым и тяжами без признаков дифференцировки, находятся на месте яичников	Внутренние гениталии развиты по женскому типу. Матка, трубы гипоплазированные или рудиментарные	Фенотип мужского пола, отсутствуют признаки полового созревания. Возможно сочетание дисгенезии гонад с нейросенсорной тугоухостью при синдроме Перролт (Perault), церебральной атаксией или другими неврологическими дефектами. При данной форме дисгенезии опухоль гонад не развивается	В пубертатном периоде напоминают пациентов с синдромом Кляйнфельтера вследствие дефицита тестостерона
4. Двухсторонний крипторхизм				
Двухсторонний крипторхизм	Яички могут находиться в паховых	Внутренние гениталии развиты по мужскому типу	Крипторхизм	У большинства пациентов имеется

Форма	Тип и положение гонад	Строение внутренних гениталий	Строение наружных гениталий и другие симптомы	Развитие вторичных половых признаков
	<p>каналах или в брюшной полости. Если тестикулярная ткань не выявляется, нужно в сыворотке крови определить уровень фолликулостимулирующего гормона, лютеинизирующего гормона и тестостерона. Если уровни гонадотропина и тестостерона низкие, проводят стимулирующие пробы с человеческим хорионическим гонадотропином. Повышенный сывороточный уровень гонадотропина и низкий базальный уровень концентрации тестостерона, который не увеличивается при стимуляционной пробе, свидетельствует об отсутствующих или нефункционирующих яичках. Если антимюллеров гормон не определяется, это свидетельствует о двухсторонней анорхии. Нужно получить консультацию уролога. Если абдоминальные яички невозможно опустить в мошонку, их следует удалить, так как риск эмбрионального рака в них возрастает в 3–10 раз</p>			спонтанное половое созревание по мужскому типу

5. Другие причины микрофалоса

Синдромы, ассоциированные с первичным гипогонадизмом

Синдром Кляйнфельтера (Klinefelter)	Дисгенезия семенных канальцев	Яички уменьшены в размерах из-за гиалиноза семенных канальцев	Внутренние гениталии сформированы по мужскому типу	Диагностируют обычно в пубертатном возрасте, когда обращают на себя внимание высокий
-------------------------------------	-------------------------------	---	--	--

Форма	Тип и положение гонад	Строение внутренних гениталий	Строение наружных гениталий и другие симптомы	Развитие вторичных половых признаков
				рост, евнухоидное телосложение, скудное половое оволосение, гинекомастия, маленькие плотные яички, аномалии поведения. У взрослых почти всегда бесплодие (азооспермия)
Синдром де ля Шапелля (de la Chapelle), 46,XX, мужчины	Дисгенезия семенных канальцев	Яички уменьшены в размерах из-за гиалиноза семенных канальцев, но эти изменения чаще выявляют в пубертатном возрасте. При рождении часто бывает крипторхизм	Внутренние гениталии сформированы по мужскому типу	При мужском типе строения наружных гениталий единственной жалобой может быть бесплодие (азооспермия). В пубертатном возрасте у большинства мальчиков развивается гинекомастия, яички маленькие, плотные, половое оволосение может быть слабо выражено, но признаков гипогонадизма нет, интеллект нормальный
Дети с пангипопитуитаризмом, синдромами Прадера–Вилли, Робинсона, Карпентера, Мекель-Грубера, Фанкони				

Проблемы выбора пола у новорожденных

Первоначальная неопределенность в отношении пола ребенка — тревожная и напряженная ситуация для всей семьи. Как только диагноз ясен, мужской или женский пол устанавливается у большинства детей. Однако у некоторых пациентов, особенно с синдромом частичной нечувствительности к андрогенам, вопрос о половой принадлежности может остаться открытым [9, 32–37].

Первая беседа с родителями должна быть направлена на формирование уверенности в том, что их ребенок может рассчитывать на полноценную жизнь. Затем необходимо представить информацию о состоянии ребенка в объективной и реалистичной манере. Следует обратить внимание на неопределенность, обусловленную различными мнениями экспертов. Необходимо рассказать о сложности и количествах планируемых операций, о возможных исходах выбора конкретного пола. В конечном счете, родители должны нести ответственность за принятие решений, поэтому крайне важно, чтобы они были полностью информированы [9, 32–37].

Факторы, влияющие на выбор будущего пола у ребенка многообразны и включают фенотипические проявления (внешний вид гениталий, строение внутренних

половых органов), наличие пороков почек и мочевыводящих путей, предполагаемую длительность воздействия андрогенов на плод, наличие половых клеток в яичниках или ткани яичка, кариотип, вероятность гендерной идентификации во взрослом возрасте, необходимые хирургические методы лечения, риск развития злокачественных опухолей, необходимость гормональной индукции полового созревания и пожизненной заместительной терапии, анатомию половых органов в послеоперационном периоде, потенциал фертильности, мнение семьи, а иногда и обстоятельства, связанные с культурной практикой, учет социально-психологических факторов (табл. 9) [7, 10, 12, 25].

Таблица 9

Факторы, влияющие выбор пола [38]

Вероятная гендерная идентификация у взрослых
Учет психосоциальных факторов, если результаты непредсказуемы
Социально-психологические факторы
Динамика семьи
Социальные обстоятельства
Культурное давление
Влияние андрогенов на ЦНС плода
Специфический диагноз, если признаки его заметны
Внешние признаки полового развития
Недифференцированные, женские, мужские
Хирургические варианты коррекции
Ожидаемое качество половой функции
Возможность сохранения функции сосудисто-нервного блока
Послеоперационная анатомия половых органов
Потенциал фертильности
Без медицинской помощи или с помощью репродуктивных технологий
Наличие половых клеток в яичниках или ткани яичек
Строение внутренних женских половых органов
Строение мужских внутренних половых органов
Психосоциальные риски для родителей и ребенка
Приемлемый выбор с учетом культурного/социального положения
Гендерная дисфория из-за несоответствующего выбора
Разделение гендерной идентификации и роли пола, сексуальной ориентации
Уменьшение физического риска
Риск рака гонад в сопоставлении с сохранением половых клеток

Сто лет назад, основным фактором, определяющим выбор пола, был внешний вид гениталий; полвека назад, кариотип стал самым важным фактором выбора. Эти идеи были вытеснены в 1960-х годах, когда в качестве способа улучшить результаты был предложен «гендерный поход».

Рекомендуемые правила «выбора пола» или «гендерного назначения» в хирургии с конца 1960-х до 1990-х годов [6, 7, 10, 12, 25]:

Любому ребенку с XX, независимо от степени вирилизации, должен быть выбран женский пол, чтобы сохранить будущую фертильность. В детском возрасте может быть проведена хирургическая процедура клиторопластики, которая сохраняет нейрососудистый пучок и имеет преимущества перед клиторэктомией.

Любому ребенку с XY и признаками недостаточной вирилизации следует выбрать мужской пол при достаточных размерах полового члена. Если половой член слишком маленький или слишком изменен (например, экстрофия клоаки), рекомендовался выбор женского пола. Половые железы удалялись, хирургическим путем создавалось влагалище, назначались эстрогены в период полового созревания. Следует отметить, что с конца 1970-х годов, когда была показана возможность применения гормонов для лечения микропениса, взгляды на критерии выбора пола изменились.

Детям со смешанным хромосомным набором (например, смешанные дисгенезии гонад или истинный гермафродитизм) выбирают пол в зависимости от особенностей строения половых органов.

Гендерная идентичность устанавливается в возрасте 2 лет.

В дальнейшем стали очевидны догматизм таких правил и многие проблемы, возникающие при их соблюдении [7, 10, 12, 25, 30, 32–37, 39]:

Примерно 60 % пациентов с дефицитом 5 α -редуктазы, которым был установлен женский пол в младенчестве, имели признаки вирилизации в период полового созревания и идентифицировали себя как мужчины.

Среди пациентов с синдромом частичной нечувствительности к андрогенам, дефектами синтеза андрогенов и неполной дисгенезией гонад, неудовлетворенность выбранным полом отмечалась примерно у 25 % лиц (как мужчин, так и женщин).

Лица с экстрофией клоаки, воспитанные женщинами, демонстрировали изменчивость гендерной идентичности, но более 65 % из них жили как женщины.

Неудовлетворенность выбранным полом регистрировали у 25 % 46,XY-пациентов с частичной вирилизацией (имеющиеся на сегодняшний день данные поддерживают выбор мужского пола у большинства XY-детей с наличием фаллической ткани и у всех с микропенисом).

Имеется высокий риск наличия гендерной дисфории у пациентов с высокой степенью вирилизации и выбранным женским полом, независимо от кариотипа. Напротив, расстройства гендерной идентичности были редкими у 46,XX-пациентов с НПР с неустановленным диагнозом, которых считали мальчиками в младенчестве, и которым не был выбран женский пол.

Сообщается о несоответствии гендерной роли выбранному полу примерно у половины пациентов с дефицитом 17 β -гидроксистероиддегидрогеназы-III, которые воспитывались как девочки.

В отношении более 90 % 46,XX-пациентов с ВГКН и всех 46,XY-пациентов с синдромом полной нечувствительности к андрогенам принималось решение о выборе женского пола в младенческом возрасте. Эти пациенты, в дальнейшем, идентифицировали себя как женщины.

По мнению исследователей, большое количество проблем было связано с отсутствием учета родительского мнения. Могла также играть роль недооцененная возможность сохранения мужской гендерной идентификации при внутриутробном воздействии тестостерона.

Знания о внутриутробном влиянии андрогенов на развитие ЦНС человека недостаточны для представления четких руководящих принципов выбора пола, что мы уже отмечали выше. Но андроген-индуцированная маскулинизация мозга плода действительно важна у пациентов с НПП, в том числе у детей, имеющих 46,XX-НПП и признаки вирилизации. Этот эффект андрогенов был зарегистрирован в детском возрасте в виде предпочтений в игровой деятельности, особенностей темперамента, характерных для мальчиков. Степень воздействия на плод тестостерона, вероятно, коррелирует с тяжестью ВДКН. Последние данные свидетельствуют о том, что бисексуальная/гомосексуальная ориентация могут быть связаны с пренатальным воздействием андрогенов и маскулинизацией детского поведения [7, 10, 12, 32–37].

Высокий уровень андрогенов во внутриутробном периоде, может быть аргументом для выбора мужского пола у 46,XY-ребенка с экстрофией клоаки.

Возможно подобным образом (поощрение выбора мужского пола) следует рассматривать и вопрос в отношении 46,XX-ребенка с ВДКН и наличием выраженной вирилизации (функционально мужские гениталии, существование которых предполагает высокую степень маскулинизации мозга). Хотя в заявлении консенсуса по ВДКН указано, что «нет достаточных доказательств в поддержку выбора мужского пола у 46,XX-ребенка со значительной степенью вирилизации (по Прадеру 5)» [40]. Дополнительным преимуществом выбора мужского пола является то, что такой выбор не требует безвозвратной потери чувствительных тканей гениталий.

То есть определение пола в случаях наиболее тяжелой вирилизации 46,XX-новорожденных, имеющих синдром гиперплазии надпочечников является проблемой для дальнейшего обсуждения. По нашим наблюдениям, меньшинство исследователей рекомендует определить пол как мужской и проводить гонадэктомию. Большинство генетиков и эндокринологов рекомендуют определить пол как женский, проводить феминизирующую генитопластику, чтобы сберечь фертильность [7, 12, 25, 30].

Ребенок с 46,XY, рожденный с минимальным объемом тканей полового члена без резистентности к андрогенам, на которого во время внутриутробного развития влияли нормальные концентрации тестостерона, может сохранить мужскую гендерную идентичность, несмотря на выбранный пол (ранее главный критерий выбора пола — размер полового члена, адекватный для половой функции, в настоящее время подвергается сомнению) [7, 12, 25, 30].

Существующие рекомендации об отношении выбора пола у детей с НПП представлены в таблице 10.

Таблица 10

Рекомендации по выбору пола [38]

Выбор пола	Обоснование
1. Женский	
Синдром полной нечувствительности к андрогенам	Женские гениталии, все идентифицируют себя как женщины
Агенезия клеток (дефект рецепторов лютеинизирующего гормона) (46,XY)	Нет неопределенных гениталий
ВГКН (46,XX)	90 % идентифицируют себя как женщины; недостаточно данных для тех, кто имеет мужское строение гениталий
2. Мужской	
Дефицит 5 α -редуктазы	70 % идентифицируют себя как мужчины
Дефицит	Об изменении гендерной роли сообщили примерно 50 %

17β-гидроксистероид-дегидрогеназы III	пациентов с дефицитом 17β-гидроксистероиддегидрогеназы III, которые воспитывались как девочки
3. Учет развития внутренних и внешних половых органов	
<i>Овотестикулярные НПР</i>	
Мужской	Если яички функционируют и есть выраженная вирилизация
Женский	Если яичники функционируют и развиты внутренние женские половые органы
Смешанная дисгенезия гонад	
4. Недостаточно данных для синдрома частичной нечувствительности к андрогенам и экстрофии клоаки	
5. 46,XY-пациенты с признаками функции яичек, воздействием андрогенов на ЦНС плода и некоторой вирилизацией — мужчины	

Одним из факторов выбора пола является риск развития опухолей в последующем. Злокачественное перерождение зародышевых клеток происходит только у пациентов с НПР, которые имеют Y-хромосомный материал. Самый высокий риск (до 60 %) имеется у больных с НПР и с дисгенезией гонад и наличием Y-хромосомного материала, а также у пациентов с частичной андрогенной нечувствительностью и наличием внутрибрюшных половых желез. Интраабдоминальные гонады у пациентов высокого риска должны быть удалены на момент постановки диагноза. Самый низкий риск (< 5 %) имеется при овотестикулярном НПР и генетически подтвержденном синдроме полной андрогенной нечувствительности [8, 10, 41–43].

В таблице 11 приводится краткая информация о риске развития опухолей гонад у детей с НПР.

Таблица 11

Риск развития опухолей гонад у детей НПР [10]

Группа риска	Тип НПР	Риск, %	Рекомендуемые действия
Высокий риск	Дисгенезии гонад (в том числе неуточненные, 46,XY, 46,XX/46,XY, смешанные, частичные и полные) (+Y) (яички внутрибрюшинно)	15–35	Гонадэктомия
	Синдром частичной нечувствительности к андрогенам (яички вне мошонки)	50	Гонадэктомия
	Синдром Фрейзера	60	Гонадэктомия
	Синдром Дреша (+Y)	40	Гонадэктомия
Промежуточный риск	Синдром Шерешевского–Тернера (+Y)	12	Гонадэктомия
	Недостаточность 17-бета гидроксистероиддегидрогеназы III	28	Выжидательная тактика
	Дисгенезии гонад (в том числе неуточненные, 46,XY, 46,XX/46,XY, смешанные, частичные и полные) (+Y) (яички в мошонке)	Неизвестно	Биопсия
	Синдром частичной нечувствительности к андрогенам (яички в губно-мошоночных складках)	Неизвестно	Биопсия

Группа риска	Тип НПП	Риск, %	Рекомендуемые действия
Низкий риск	Синдром полной нечувствительности к андрогенам	2	Биопсия
	Овотестикулярное нарушение полового развития	3	Удаление ткани яичек
	Синдром Шерешевского–Тернера (–Y)	1	–
Нет (?)	Дефицит 5 α -редуктазы	0	Неразрешенный вопрос
	Гипоплазия клеток Лейдига	0	Неразрешенный вопрос
+Y, –Y — наличие или отсутствие Y-хромосомного материала.			

Основные принципы, которыми следует руководствоваться при принятии решения — это попытка обеспечить фертильность и полноценность сексуальных отношений в последующем с возможной минимизацией рисков для соматического и психологического здоровья [39, 43–50].

Большинство родителей отдают предпочтение хирургическому лечению, чтобы половые органы их детей имели вид, соответствующий выбранному полу. Другая точка зрения — акцент на функциональные результаты, а не на строго косметический вид [7, 10, 12, 39, 43–50].

Феминизирующая генитопластика для младенцев включает в себя 1) удаление кавернозных тел, 2) создание нормального вида преддверия влагалища и половых губ, 3) вагинопластику. Реконструкция мужских половых органов может включать: 1) орхипексию, 2) лечение гипоспадии и 3) удаление остаточных структур мюллерова канала [51].

Обоснование тактики ранней реконструкции включает в себя влияние эстрогенов на ткани организма ребенка, имеющие большой пролиферативный потенциал, отсутствие осложнений от наличия анатомических аномалий, минимизацию беспокойства семьи, уменьшение рисков стигматизации и путаницы гендерной идентичности из-за атипичного внешнего вида половых органов. Однако регистрация многочисленных неблагоприятных исходов привела к появлению рекомендаций отложить операции до возраста пациента, когда он сам может дать информированное согласие на то или иное медицинское воздействие (вмешательство). Не существует никаких доказательств того, что необходимо профилактическое удаление бессимптомных дискордантных структур, таких как утрикулус или остатки мюллеровых протоков, хотя в будущем хирургическое удаление может потребоваться [7, 10, 12, 39, 43–50].

Проводить или не проводить в раннем детстве операцию на половых органах, особенно редукцию клитора при вирилизации женского пола — остается предметом обсуждения. Хирургическая коррекция клиторомегалии рассматривается только в случаях тяжелой маскулинизации (по Прадеру III–V) и проводится в сочетании, при необходимости, с коррекцией общего урогенитального синуса (практика раннего разделения влагалища и уретры для обеспечения положительного влияния эстрогенов в раннем детстве и предотвращения потенциальных осложнений из-за соединения между мочевыводящими путями и брюшной полостью). В детском возрасте может быть проведена хирургическая процедура клиторопластики, сохраняющая нейрососудистый пучок и имеющая преимущества перед клиторэктомией. Операции по реконструкции влагалища следует отложить до подросткового возраста. Некоторые дети женского пола, имеющие гиперплазию надпочечников, обнаруживают лишь незначительную степень вирилизации и не нуждаются в оперативном лечении. Возможно проведение адекватной медикаментозной терапии, для предотвращения дальнейшей вирилизации [9, 10, 12, 45].

В случаях гипоспадии применяются стандартные методы хирургического вмешательства, такие как коррекция искривления полового члена, реконструкция уретры, а также консервативная терапия — использование тестостерона. У мальчиков фаллопластику проводят обычно в несколько этапов. В большей степени их количество зависит от степени гипоспадии и степени искривления полового члена. При выборе пола ребенка должны быть приняты во внимание масштабы и сложность фаллопластики в зрелом возрасте. Пациентам не должны предоставляться нереалистичные ожидания относительно реконструктивных операций [10, 12, 39, 43, 45–50].

Гипогонадизм встречается у пациентов с дизгенетическими половыми железами, дефектами биосинтеза половых стероидов, устойчивостью к андрогенам. Гормон-заместительная терапия требуется, чтобы вызвать и поддерживать половое созревание, вызвать формирование вторичных половых признаков и пубертатный скачок роста, оптимизировать формирование костной ткани, а также для психосоциального созревания у пациентов с НПП [49].

Список литературы

1. Гермафродитизм и его хирургическое лечение от Аристотеля до XV века. S. Musitelli De Historia Urologiae Europaeae, Vol. 11, edit by Dirk Schulthesis, EAU, 2004, pp. 3951 Адаптированный перевод А. А. Прасолова. Андрология и генитальная хирургия. 2006. № 4. С. 6–8.
2. Nicolino M., Bendelac N., Jay N. et al. Clinical and biological assessments of the undervirilized male. BJU International. 2004. Vol. 93. P. 20–25.
3. David M., Donahoe P. Sex Determination and Differentiation. N. England Journal. 2004. Vol. 350, S.4. P. 367–378.
4. Нарушения полового развития. Под ред. М. А. Жуковского. М.: Медицина, 1989. 272 с.
5. Мастерс У. Г., Джонсон В. Э., Колодни Р. К. Основы сексологии (Human sexuality). Пер. с англ. М.: Мир, 1998. 692 с.
6. Болотова Н. В., Морозов Д. А., Райгородская Н. Ю. и др. Критерии клинической диагностики и выбор лечебной тактики у пациентов с неопределенностью пола. Саратовский научно-медицинский журнал. 2010. Т. 6, № 1. С. 178–182.
7. Houk C. P., Lee P. A. Approach to Assigning Gender in 46, XX Congenital Adrenal Hyperplasia with Male External Genitalia: Replacing Dogmatism with Pragmatism. The Journal of Clinical Endocrinology & Metabolism. 2010. Vol. 95, N 10. P. 4501–4508.
8. Honecker F., Stoop H., de Krijger R. R. et al. Pathobiological implications of the expression of markers of testicular carcinoma in situ by fetal germ cells. J. Pathol. 2004. Vol. 203. P. 849–857.
9. Karkazis K., Rossi W. C. Disorders of Sex Development: Optimizing Care. Pediatrics in Review. 2010. Vol. 31, N 11. P. 82–85.
10. Hughes I. A., Houk C., Ahmed S. F., Lee P. A. LWPES 1/ESPE 2 Consensus Group. Consensus statement on management of intersex disorders. Arch. Dis. Child. 2006. Vol. 91. P. 554–563.
11. Посібник з неонатології: Пер. з англ.. Ред. Д. П. Клоерті, Е. К. Ейхенвальд, Е. Р. Старк. Шосте видання. К.: Фонд допомоги і розвитку дітям Чорнобиля; Вид-во «Фенікс», 2010. 856 с.
12. Houk C. P., Hughes, I. A., Ahmed S. F. et al. Summary of Consensus Statement on Intersex Disorders and Their Management. Pediatrics. 2006. Vol. 118, N 2. P. 753–757.
13. Джонс К. Л. Наследственные синдромы по Дэвиду Смиту. Атлас-справочник. Пер. с англ. М.: Практика, 2011. 1024 с.
14. Полин Р. А., Спитцер А. Р. Секреты неонатологии и перинатологии. М.: Бином, 2011. 624 с.
15. Шабалов Н. П. Неонатология: Учебное пособие в 2 т. Т. II. М.: МЕДпресс-информ, 2004. 640 с.
16. Эндокринология (учебник). Н. Лавин (ред.). Пер. с англ. М.: Практика, 1999.
17. Chi K. Chong G. L., Neely E. K. Ambiguous genitalia in newborns. NeoReviews. 2008. Vol. 9, N 2. P. 78–84.
18. De Silva K. S. H. Initial assessment of a baby with indeterminate sex. Sri Lanka Journal of Child Health. 2008. Vol. 37. P. 122–124.
19. Hill M. UNSW Embryology 2009. URL: <http://embryology.med.unsw.edu.au/embryo.htm>.
20. Gubbay J. et al. A gene mapping to the sex-determining region of the mouse Y chromosome is a member of a novel family of embryonically expressed genes. Nature. 1990. Vol. 346, N 245.
21. Achermann J. C., Ozisik G., Meeks J. J., Jameson J. L. Genetic causes of human reproductive disease. J Clin Endocrinol Metab. 2002. Vol. 87, N 6. P. 2447–2454.
22. Meeks J. J., Jameson J. L. Genetic causes of human reproductive disease. J. Clin Endocrinol Metab. 2002. Vol. 87, N 22. P. 2447–2454.
23. MacLaughlin D. T., Donahoe P. K. Mechanisms of disease Sex Determination and Differentiation. The New England Journal of Medicine. 2004. Vol. 350. P. 367–378.

24. Диагностика и лечение эндокринных заболеваний у детей и подростков: Учебн. пособие. Под ред. Проф. Н. П. Шабалова. М.: МЕДпресс-информ, 2009. 528 с.
25. Lee P.A., Houk K. P., Ahmed S. F., Hughes I. A Consensus Statement on management of intersex disorders. *Pediatrics* 2006. Vol. 118, N 2. P. 488–500.
26. Warne G. L. Evaluation of a child with ambiguous genitalia — Diagnosis and Management. Desai Meena P, Menon P. S. N., Bhatia V editors. *Pediatric Endocrine Disorders*. Chennai: Orient Longman Private Ltd; 2008. P. 401–24.
27. Ahmed S. F., Achermann J. C., Arlt W. et al. UK guidance on the initial evaluation of an infant or an adolescent with a suspected disorder of sex development. *Clinical Endocrinology*. 2011. Vol. 75. P. 12–26
28. Ahmed S. F., Khwaja O., Hughes I. A. Clinical features and gender assignment in cases of male undermasculinisation: the role for a masculinisation score. *British Journal of Urology International*. 2000. Vol. 85. P. 120–124
29. Thyen U., Lanz, K., Holterhus, P. M. et al. Epidemiology and initial management of ambiguous genitalia at birth in Germany. *Hormone Research*. 2006. Vol. 66. P. 195–203.
30. Warne G. L., Raza J. Disorders of Sex Development (DSDs), their presentation and management in different cultures. *Rev Endocr Metab Disord*. 2008. Jul 17 (advanced online publication). URL: <http://www.unboundmedicine.com/medicine/eb/journal/Rev-Endocr-Metab-Disord> (Дата доступа 8.8.2008).
31. Lippe B. M. Sexual Differentiation and Development. *Endocrine Pathophysiology: A Patient-Oriented Approach* (2nd ed.). J. M. Hershman (ed.). Philadelphia: Lea & Febiger, 1988. P. 118.
32. Clayton P. E., Miller W. L., Ober
the European Society for Paediatric Endocrinology and the Lawson Wilkins Pediatric Endocrine Society. *Horm Res*. 2002. Vol. 58. P. 188–195.
33. Mazur T. Gender dysphoria and gender change in androgen insensitivity or micropenis. *Arch Sex Behav*. 2005. Vol. 34. P. 411–421.
34. Mendonca B. B., Inacio M., Costa E. M. F. et al. Male pseudohermaphroditism due to 5 alpha-reductase 2 deficiency: outcome of a Brazilian Cohort. *Endocrinologist*. 2003. Vol. 13. P. 202–204.
35. Migeon C. J., Wisniewski A. B., Gearhart J. P. et al. Ambiguous genitalia with perineoscrotal hypospadias in 46,XY individuals: long-term medical, surgical, and psychosexual outcome // *Pediatrics*. 2002. Vol. 110, N 3. P. 31.
36. Mouriquand P. D., Mure P. Y. Current concepts in hypospadiology. *BJU Int*. 2004. Vol. 93 Suppl. 3. P. 26–34.
37. Nicolino M., Bendelac N., Jay N, Forest M. G., David M. Clinical and biological assessments of the undervirilized male. *BJU Int*. 2004. Vol. 93, Suppl. 3. P. 20–25.
38. Houk C. P., Lee P. A. Approach to Assigning Gender in 46, XX Congenital Adrenal Hyperplasia with Male External Genitalia: Replacing Dogmatism with Pragmatism. *The Journal of Clinical Endocrinology & Metabolism*. 2010. Vol. 95. P. 4501–4508.
39. Crouch N. S., Minto C. L., Laio L. M. et al. Genital sensation after feminizing genitoplasty for congenital adrenal hyperplasia: a pilot study. *BJU Int*. 2004. Vol. 93. P. 135–138.
40. Speiser P., Azziz R., Baskin L. et al. Congenital adrenal hyperplasia due to steroid 21 -hydroxy lase deficiency: an Endocrine Society clinical practice guideline. *J. Clin. Endocrinol. Metab*. 2010. Vol. 95. P. 4133–4160.
41. Cools M., Honecker F., Stoop H. et al. Maturation delay of germ cells in trisomy 21 fetuses results in increased risk for the development of testicular germ cell tumors. *Hum. Pathol*. 2006. Vol. 37. P. 101–111.
42. Cools M., Van Aerde K., Kersemaekers A. M. et al. Morphological and immunohistochemical differences between gonadal maturation delay and early germ cell neoplasia in patients with undervirilization syndromes. *J. Clin. Endocrinol. Metab*. 2005. Vol. 90. P. 5295–5303.
43. Rorth M., Rajpert-De Meyts E., Andersson L. et al. Carcinoma in situ in the testis. *Scand. J. Urol. Nephrol. Suppl*. 2000. Vol. 205. P. 166–186.
44. Alizai N., Thomas D. F. M., Lilford R. J. et al. Feminizing genitoplasty for congenital adrenal hyperplasia: what happens at puberty?. *J. Urol*. 1999. Vol. 161. P. 1588–1591.
45. Baskin L. S. Anatomical studies of the female genitalia: surgical reconstructive implications. *J. Pediatr. Endocrinol. Metab*. 2004. Vol. 17. P. 581–587.
46. Bettocchi C., Ralph D. J., Pryor J. P. Pedicled phalloplasty in females with gender dysphoria. *BJU Int*. 2005. Vol. 95. P. 120–124.
47. Eroglu E., Tekant G., Gundogdu G. et al. Feminizing surgical management of intersex patients. *Pediatr Surg. Int*. 2004. Vol. 20. P. 543–547.
48. Farkas A., Chertin B., Hadas-Halpren I. 1 Stage of feminizing genitoplasty: 8
49 cases. *J. Urol*. 2001. Vol. 165. P. 2341–2346.
49. Meyer-Bahlburg H. F., Migeon C. J., Berkovitz G. D. et al. Attitudes of adult 46,XY intersex persons to clinical management policies. *J. Urol*. 2004. Vol. 171. P. 1615–1619.
50. Nihoul-Fékété C. The Isabel Forshall Lecture: surgical management of the intersex patient — an overview in 2003. *J. Pediatr. Surg*. 2004. Vol. 39. P. 144–145.
51. Kim K. S., Kim J. Disorders of Sex Development. *Korean J. Urol*. 2012. Vol. 53, N 1. P. 1–8.

52. Small C. L., Shima J. E., Uzumcu M. et al. Profiling gene expression during the differentiation and development of the murine embryonic gonad. *Biol. Reprod.* 2005. Vol. 72. P. 492–501.